

COMPLICATIONS OPHTALMOLOGIQUES DU DIABETE

ELEMENTS DE PHYSIOPATHOLOGIE

Symposium transdisciplinaire ophtalmologie-endocrinologie
Amis de Aveugles et Malvoyants – MONS – 15/10/2016

Dr AP GUAGNINI
Cliniques Universitaires Saint-Luc
Bruxelles

Physiopathologie

HYPERGLYCEMIE

STRESS OXYDATIF
&
MODIFICATIONS BIOCHIMIQUES

INFLAMMATION
MICROANGIOPATHIES

néovascularisation

RETINOPATHIE DIABETIQUE
PROLIFERANTE

Rupture de la BHR

MACULOPATHIE DIABETIQUE
OEDEMATEUSE

Atteinte neuronale

NEURODEGENERESCENCE

Perte de vision

PHYSIOPATHOLOGIE DES COMPLICATIONS OPHTALMOLOGIQUES DU DIABETE

Généralités

Quelques chiffres

Facteurs de risque

Physiopathologie

Aspects cliniques

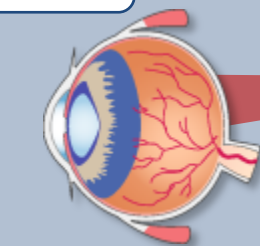
Pistes thérapeutiques



Généralités

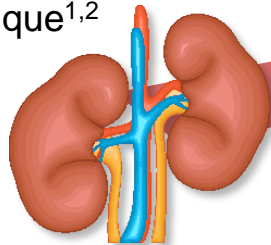
Impact à long terme chez les patients diabétiques

Microangiopathies

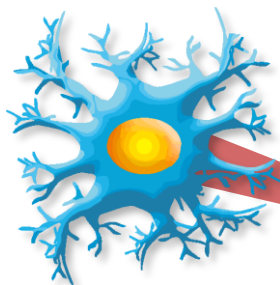


Rétinopathie Diabétique¹

Néphropathie diabétique^{1,2}

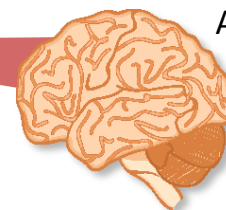


Neuropathie diabétique¹

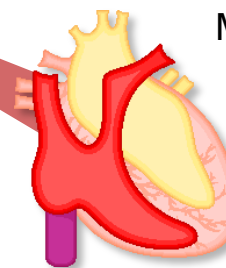


Macroangiopathies

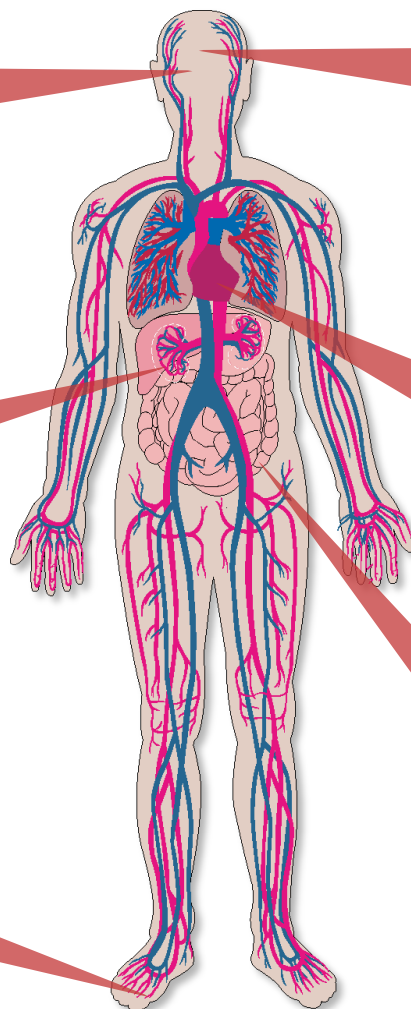
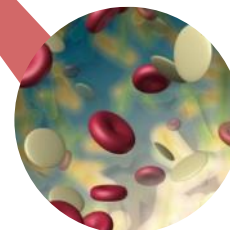
Attaque¹



Maladie cardiovasculaire²

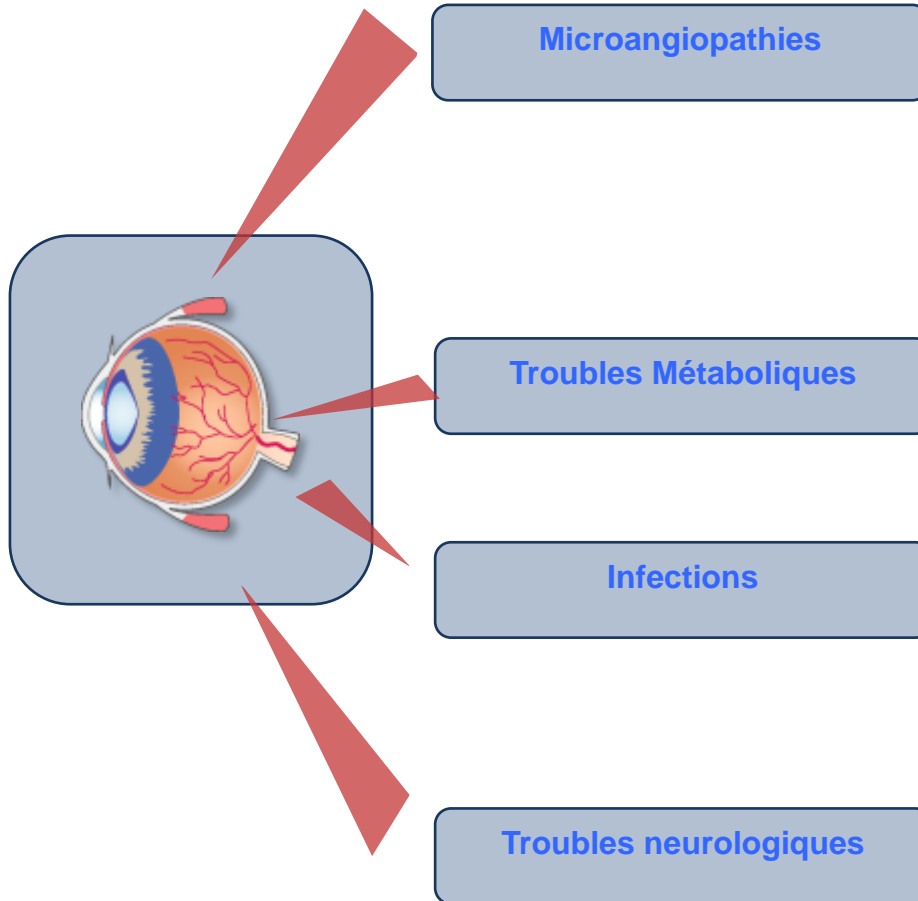


Dyslipidémie²



Généralités

Impacts ophtalmologiques à long terme chez les patients diabétiques



Rétinopathie diabétique

Neuropathie Optique Ischémique

Papillopathie Diabétique

Paralysies Oculomotrices

Troubles Réfractifs

Cataracte

Blépharite

Conjonctivites - Orgelets

Endophtalmies endogènes

Sécheresse oculaire

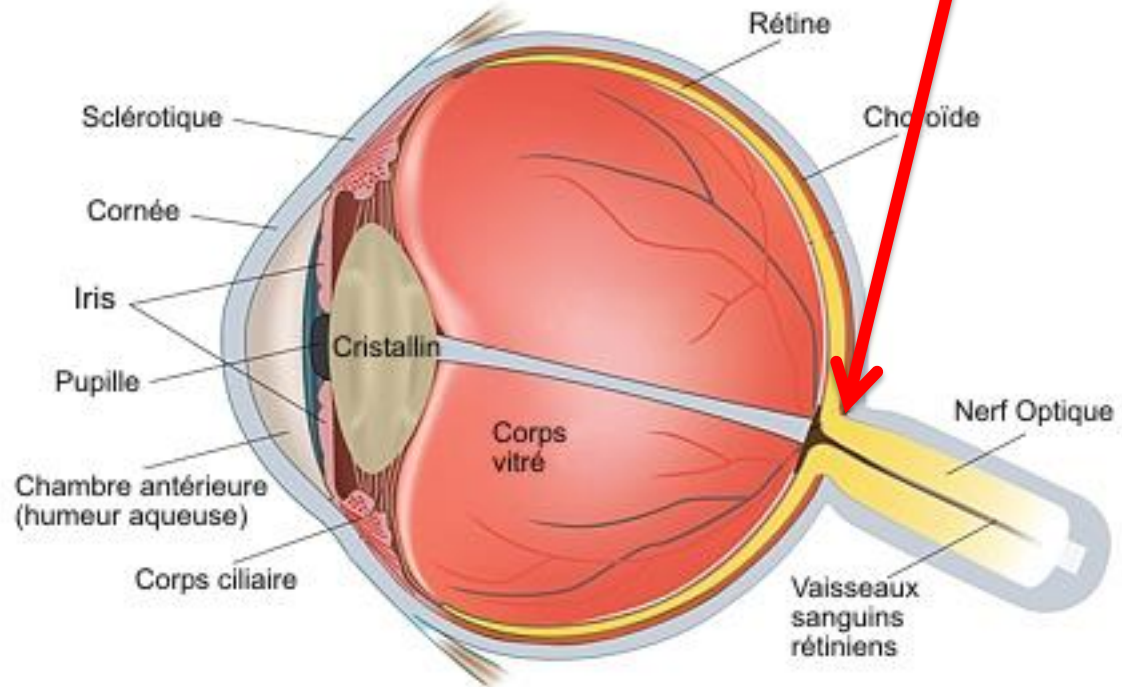
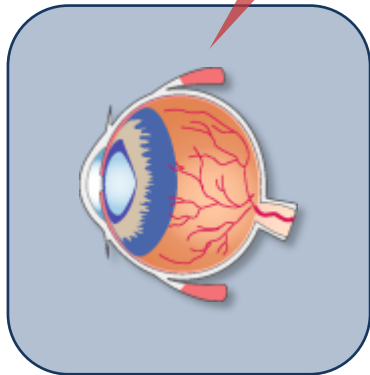
Ulcères neurotrophiques

Généralités

Impacts ophtalmologiques à long terme chez les patients diabétiques

Microangiopathies

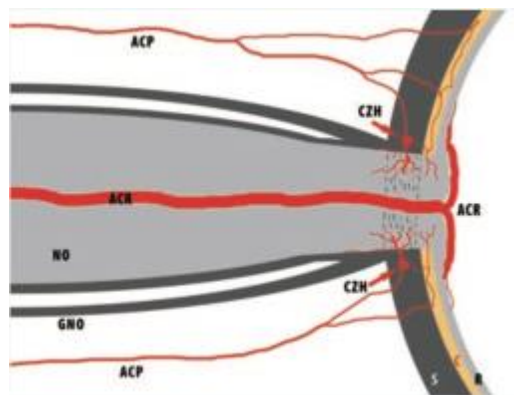
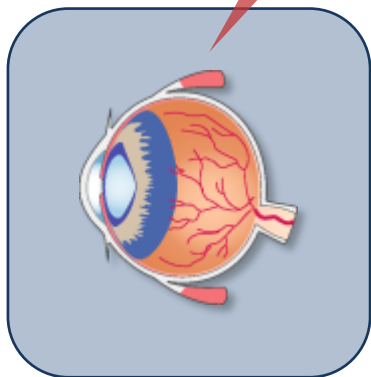
Neuropathie Optique Ischémique ischémique



Généralités

Impact à long terme chez les patients diabétiques

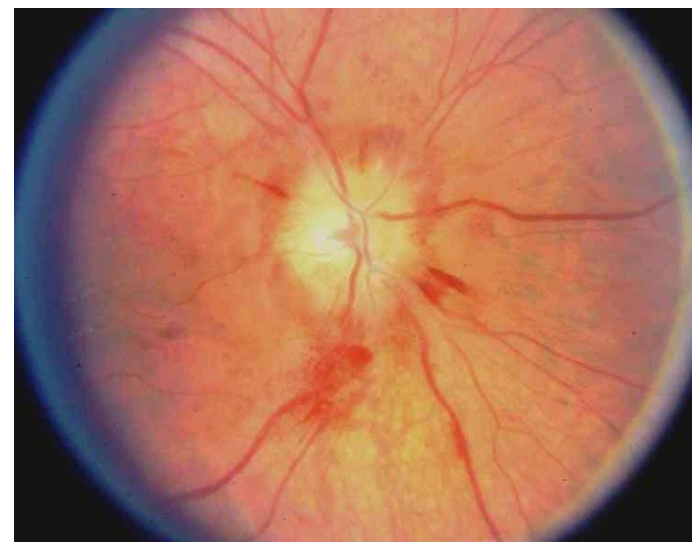
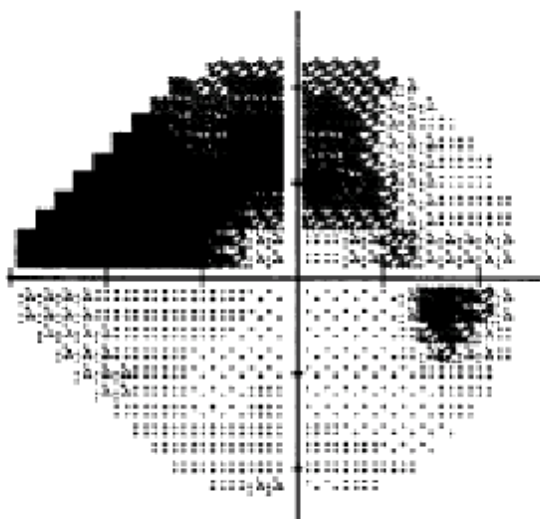
Microangiopathies



Neuropathie Optique Ischémique antérieure aigüe

Occlusion artères ciliaires courtes postérieures

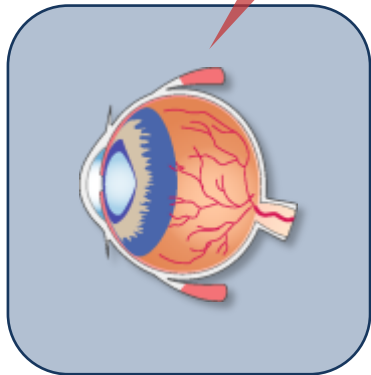
- AV basse
- Pronostic sombre : évolution vers l'atrophie optique



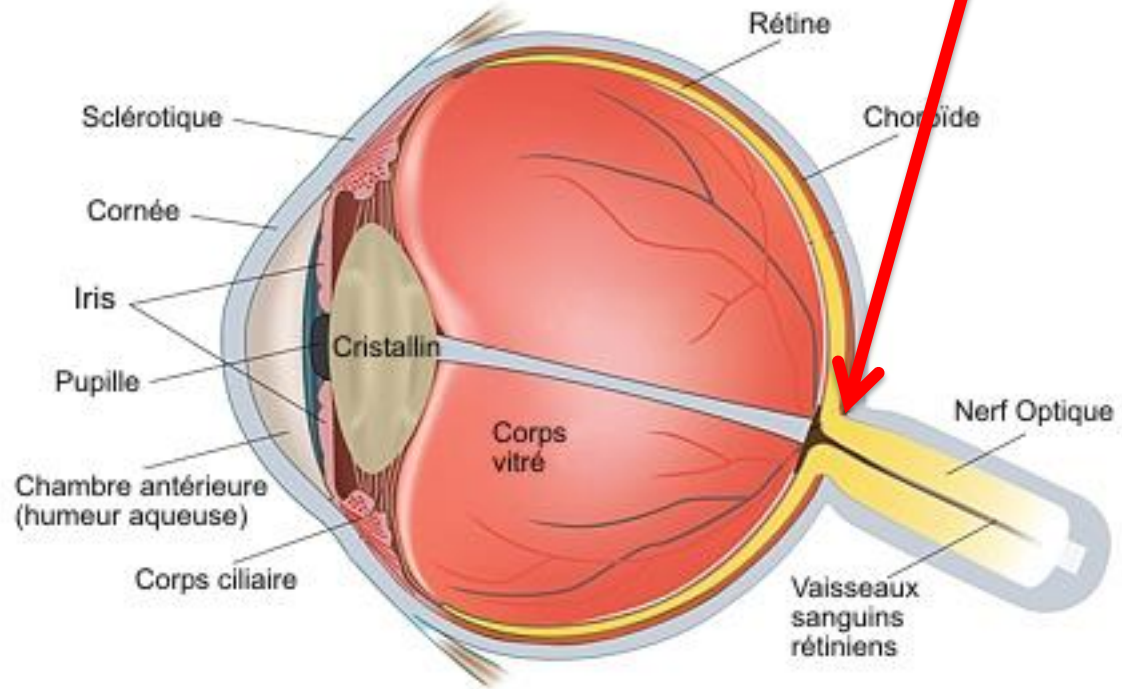
Généralités

Impacts ophtalmologiques à long terme chez les patients diabétiques

Microangiopathies



Papillopathie Diabétique



Généralités

Impact à long terme chez les patients diabétiques

Microangiopathies

Papillopathie diabétique

- AV relativement conservée
- Élargissement tache aveugle
- Bon pronostic

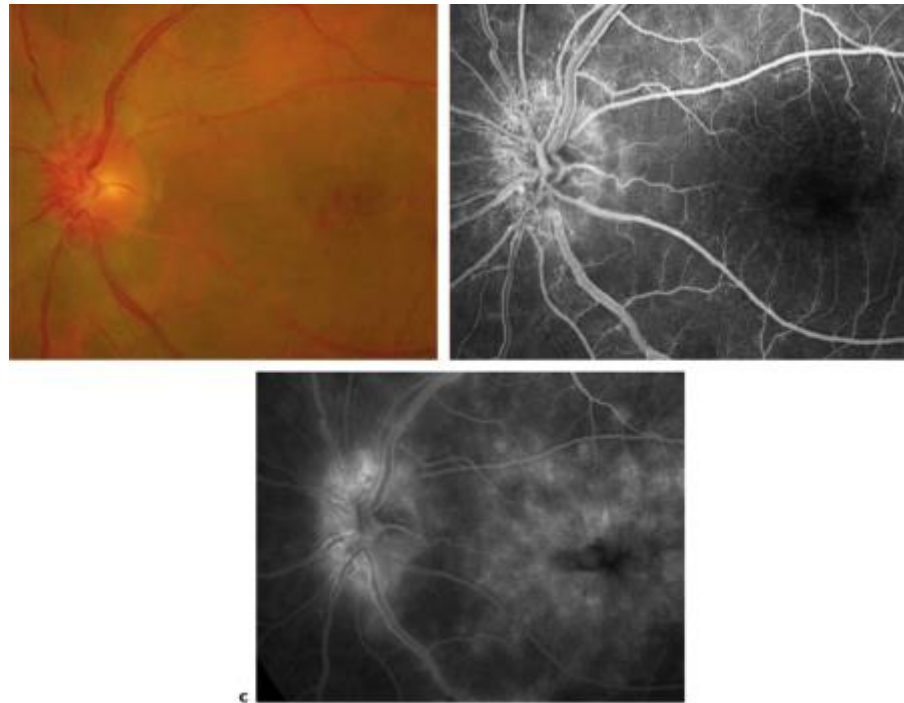
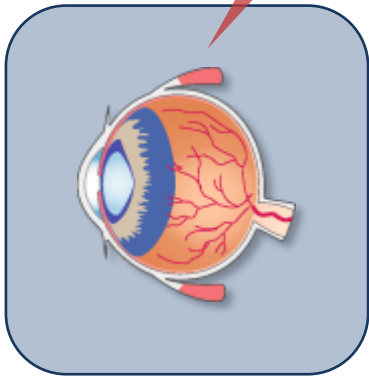
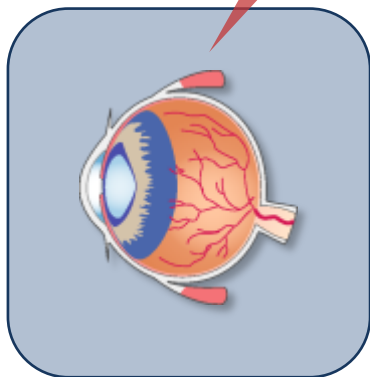


Figure 5-15. Papillopathie diabétique. (a) Cliché couleur, permettant de visualiser l'œdème papillaire prédominant dans le secteur nasal, et la dilatation des capillaires épipapillaires. Temps précoce (b) et tardif (c) de l'angiographie à la fluorescéine : imprégnation du réseau vasculaire péripapillaire, avec hyperfluorescence papillaire tardive (associée ici à un œdème maculaire cystoïde).

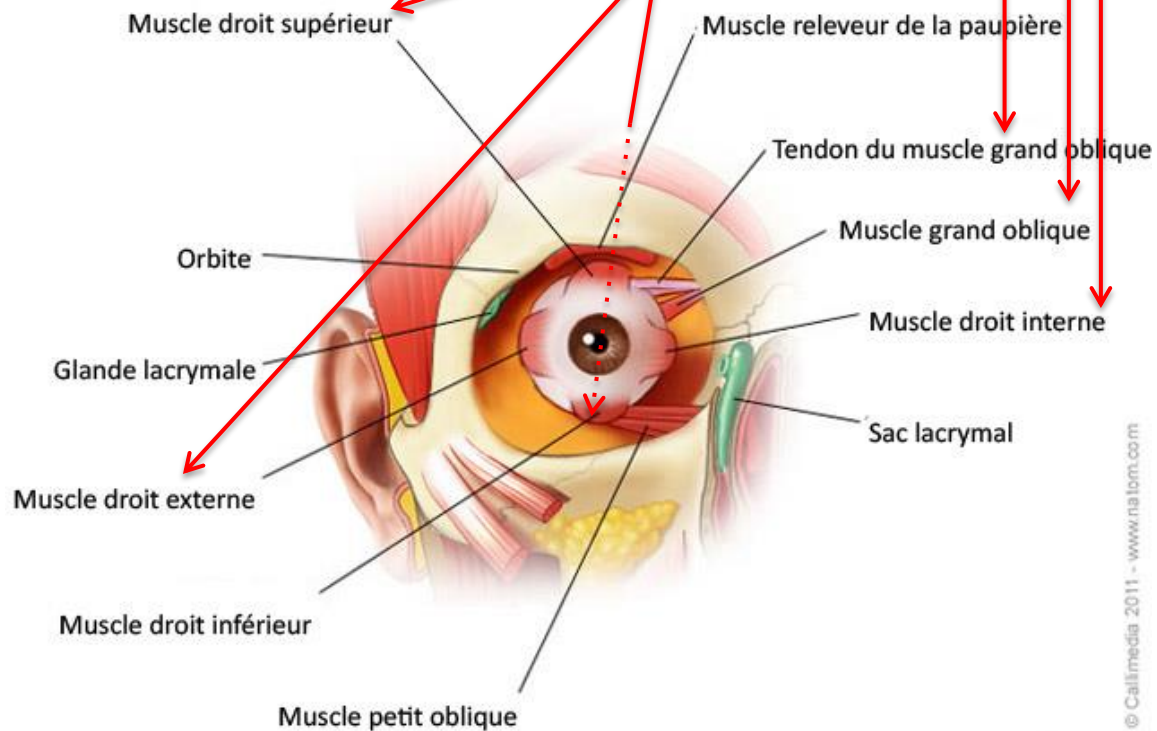
Généralités

Impacts ophtalmologiques à long terme chez les patients diabétiques

Microangiopathies



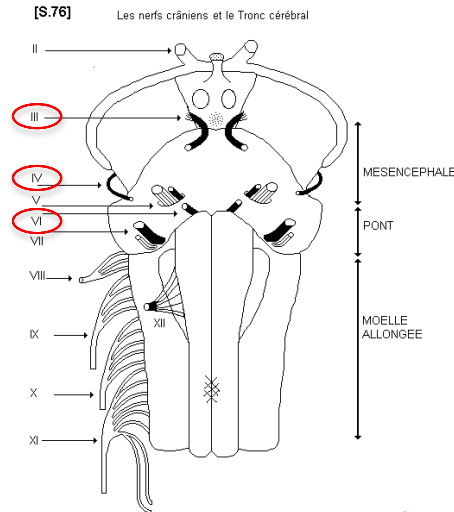
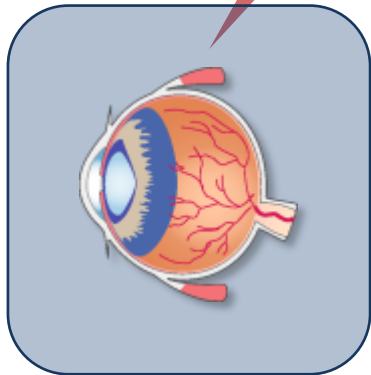
Paralysies Oculomotrices



Généralités

Impact à long terme chez les patients diabétiques

Microangiopathies

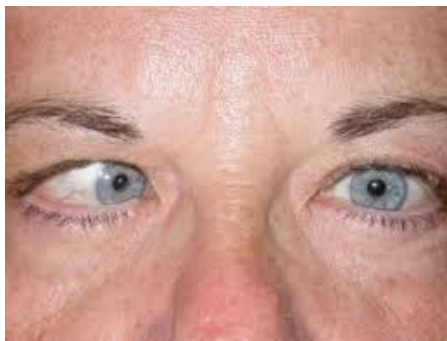

Paralysies Oculomotrices

Nerfs **VI > III > IV**

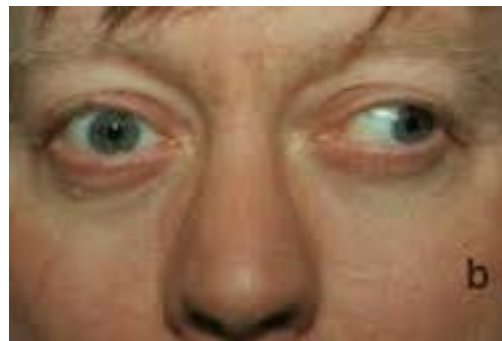- ! Atteinte III avec respect de la motilité intrinsèque
- - Atteinte ischémique noyau tronc cérébral
- - Atteinte ischémique des vasanervorum
- Évolution spontanément favorable en quelques semaines

Paralysie VI



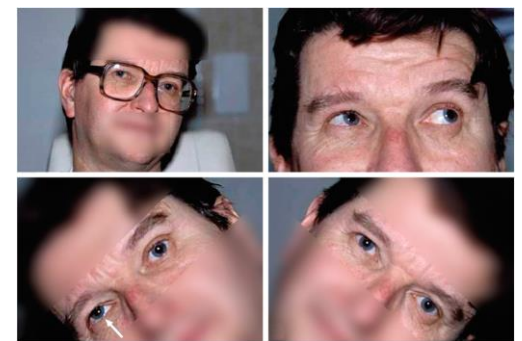Ésotropie

Paralysie III



Exotropie et/ou hypo/hypertropie

Paralysie IV

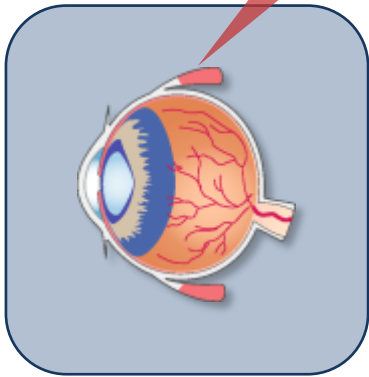


Excyclotorsion - hypertropie

Impact à long terme chez les patients diabétiques

Troubles Métaboliques

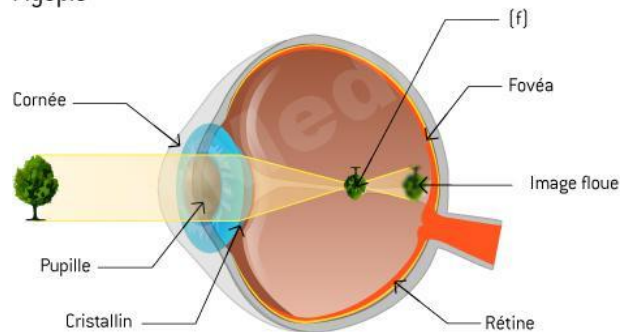
Troubles Réfractifs



MYOPIISATION > HYPERMETROPIE

- Avis divergent
- Mal expliqué

Myopie



HYPERMETROPIE transitoire lors de rééquilibration
du diabète

- Erreur réfractive + 0,50 D à 3,00 D
- Résolution en 15 à 80 jours
- Éviter prescription


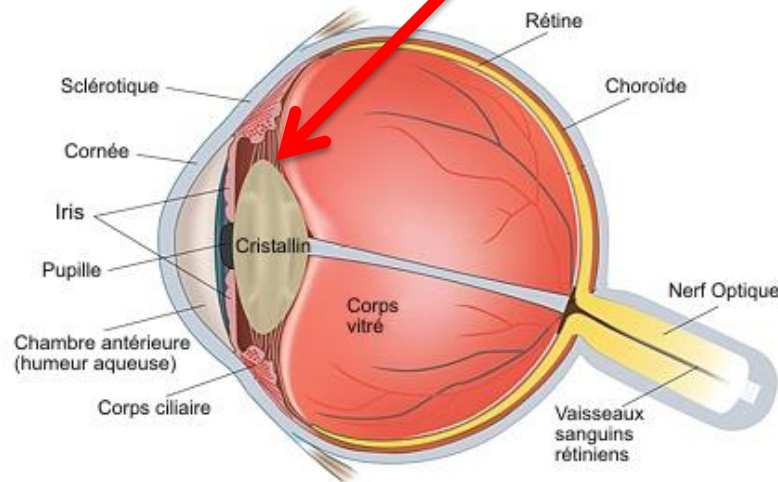
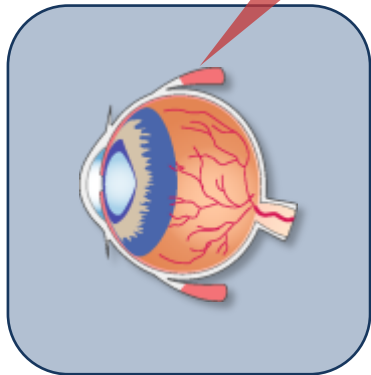
Généralités

Impact à long terme chez les patients diabétiques

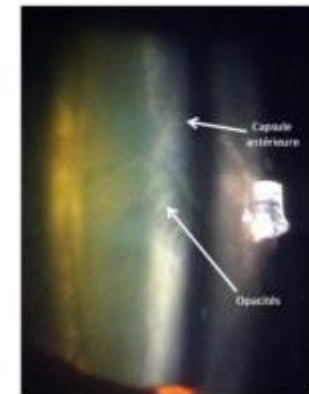
Troubles Métaboliques

Cataracte

- Soit : Aigüe métabolique : +/- réversible
- Soit : Progressive et précoce



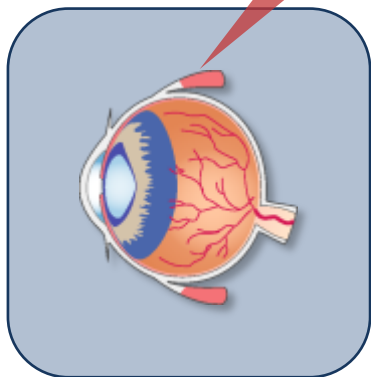
CATARACTE SOUS CAPSULAIRE ANTERIEURE



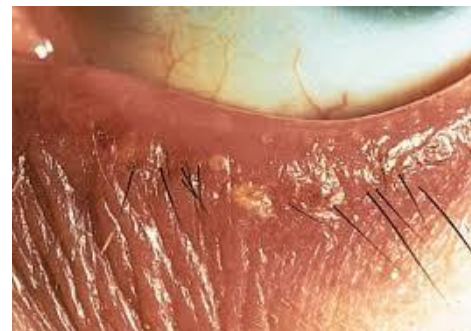Généralités

Impact à long terme chez les patients diabétiques

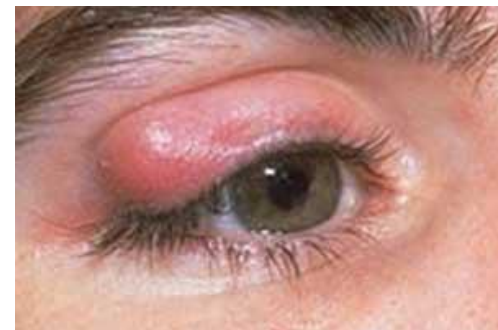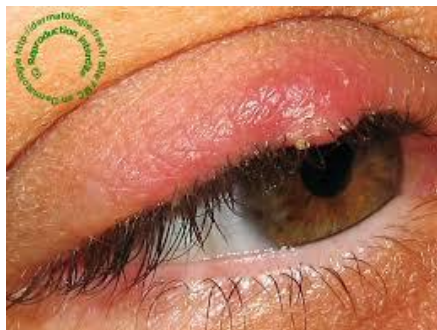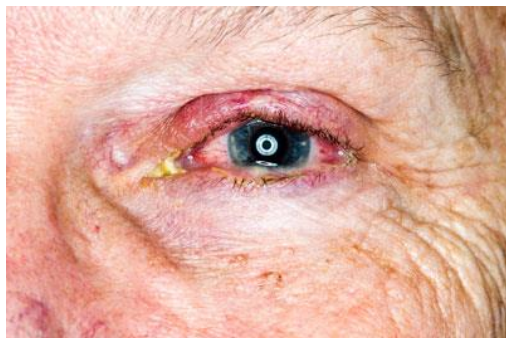
INFECTIONS



Blépharite

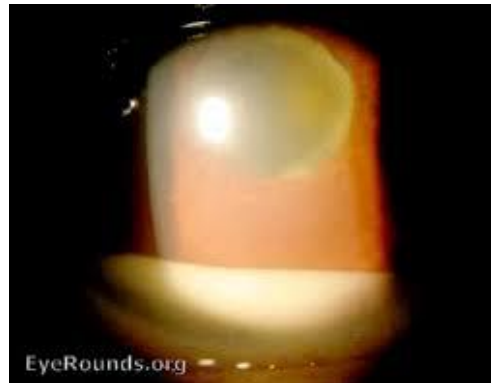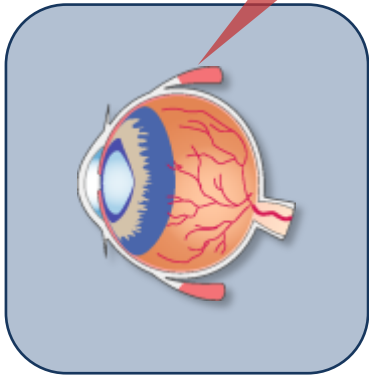


Conjonctivites - orgelets



Impact à long terme chez les patients diabétiques

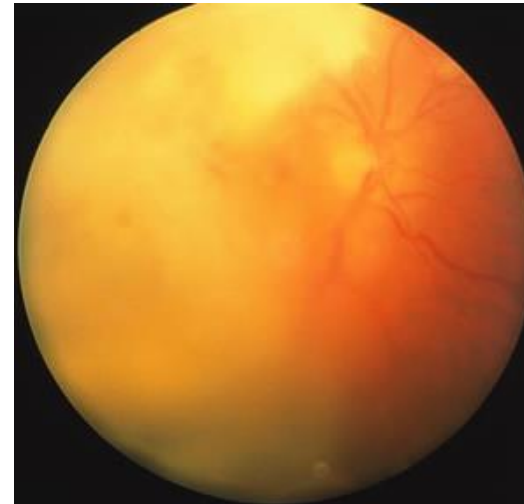
INFECTIONS



Endophthalmies endogènes

Sur foyer infectieux périphérique

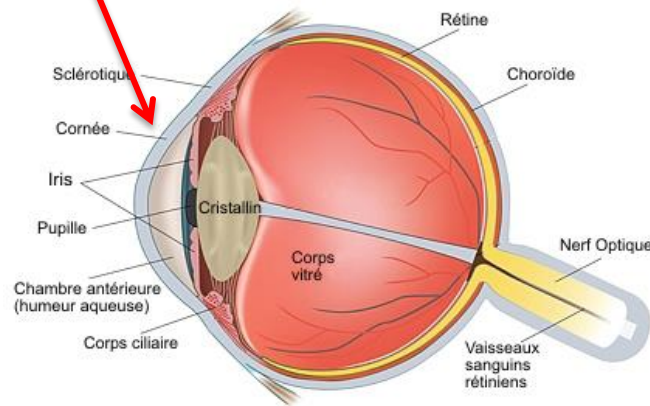
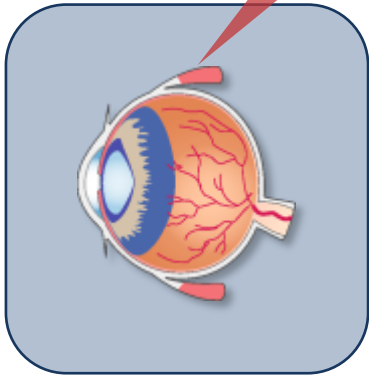
- Ostéite
- Spondylodiscite, ...



Généralités

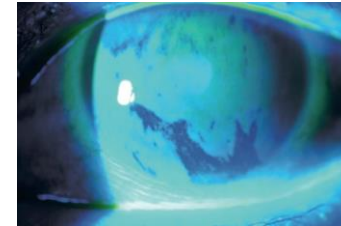
Impact à long terme chez les patients diabétiques

Troubles Neurologiques



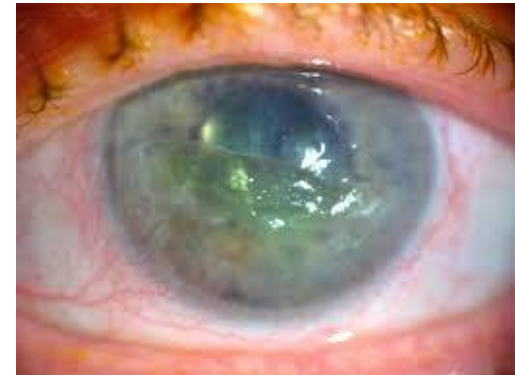
Sécheresse oculaire

1. Blocage sensoriel (atteinte trijumeau)
 - Diminution clignement
2. Hyperosmolarité larmes



Ulcères neurotrophiques

Atteinte de la portion ophtalmique du Trijumeau V1

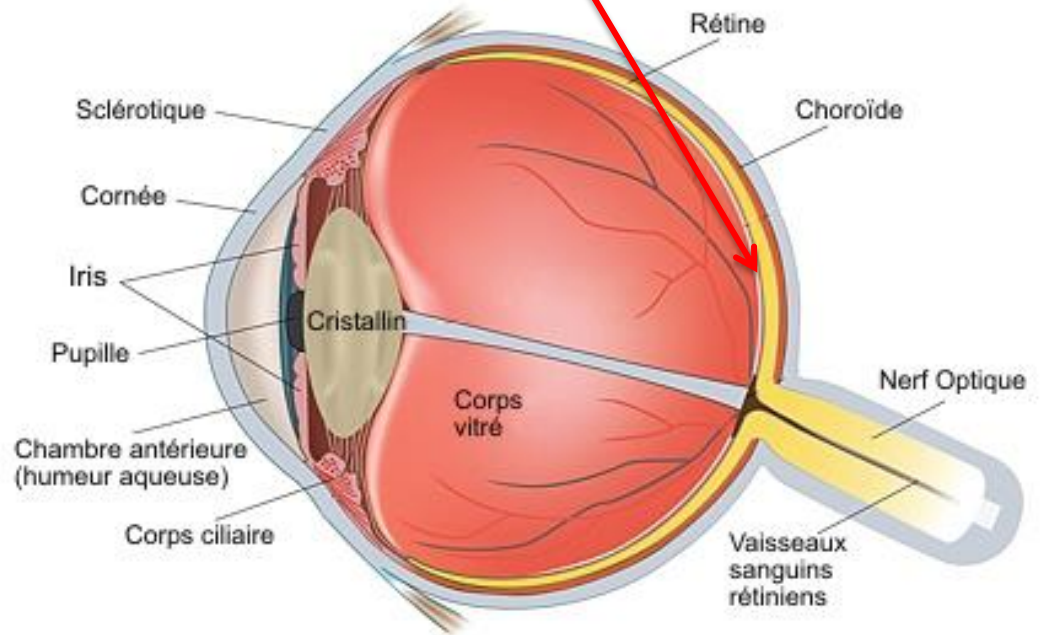
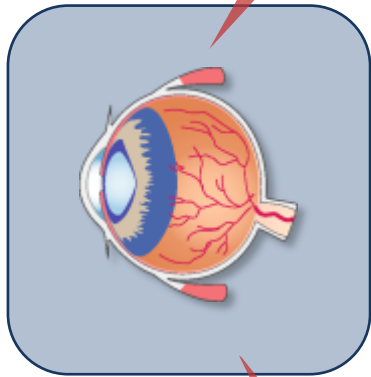


Généralités

Impacts ophtalmologiques à long terme chez les patients diabétiques

Microangiopathies

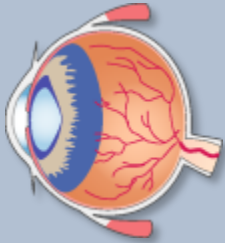
Rétinopathie diabétique



Impact à long terme chez les patients diabétiques

Microangiopathies

Rétinopathie diabétique



Rétinopathie Diabétique =

Altérations de la paroi des capillaires rétiniens dues à l'hyperglycémie

Oedème Maculaire Diabétique =

Hyper-perméabilité capillaire qui provoque une accumulation de liquide et un épaissement au niveau de la macula en conséquence de la RD.

Quelques chiffres

Microangiopathies

Rétinopathie diabétique

Maculopathie diabétique

- Première Cause de cécité < 50 ans
- Selon les études, 1–3% des diabétiques vont présenter une baisse d’acuité visuelle (cécité légale) liée à une maculopathie diabétique

Diabète

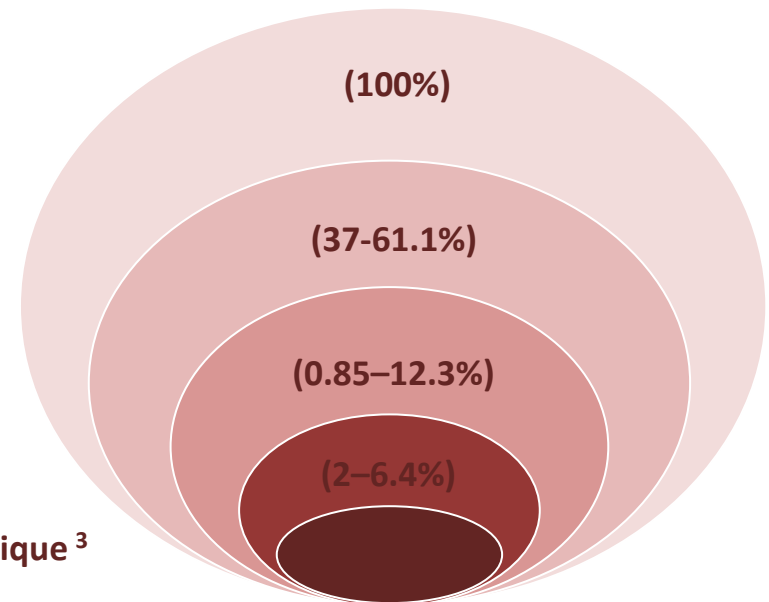
Rétinopathie Diabétique²

Maculopathie Diabétique¹

Oedème maculaire cliniquement significatif²

Baisse d’acuité visuelle sur maculopathie diabétique³

% of people



1. Er Chen et al. Burden of illness of diabetic macular edema: literature review. Current Medical Research & Opinion 2010 Vol. 26, No. 7, 1587–1597

2. Williams et al. Epidemiology of diabetic retinopathy and macular oedema: a systematic review. Eye 2004 (18) 963-983.

3. National institute for health and clinical excellence 2010

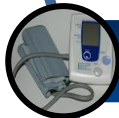Facteurs de risque de la rétinopathie et maculopathie diabétique



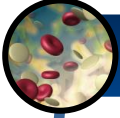
Durée du diabète^{1,2}



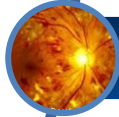
Equilibre glycémique médiocre¹⁻³



Hypertension^{1,3}



Hyperlipémie^{1,2}



Insuffisance rénale⁴



BMI, Apnées du sommeil



Grossesse, puberté

1. Ding J, Wong TY. *Curr Diab Rep* 2012;12:346-54

2. Jew OM, et al. *Int J Ophthalmol* 2012;5:499-504

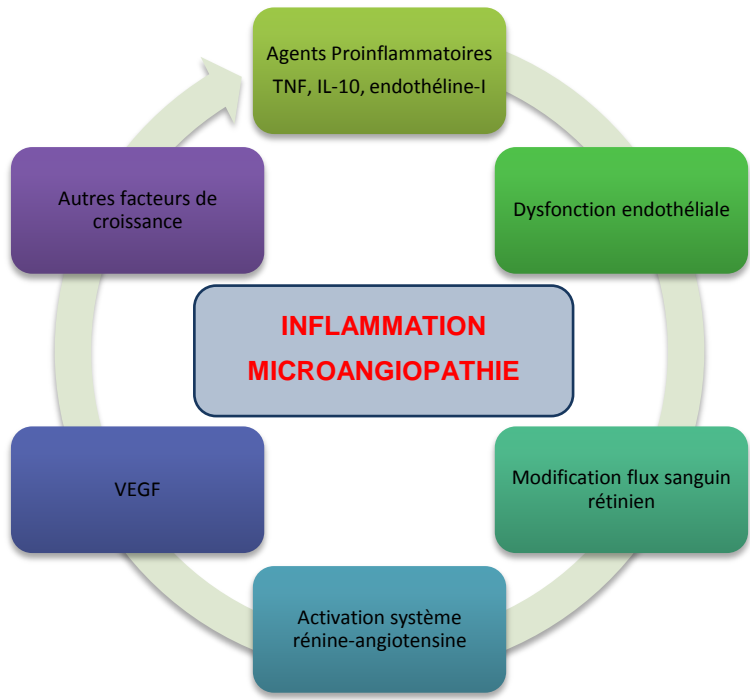
3. Asensio-Sánchez VM, et al. *Arch Soc Esp Oftalmol* 2008;83:173-6

4. Klein R et al., *Wisconsin Epidemiologic Study of DR, Ophthalmology* 1998;105:1801-1815

Physiopathologie

HYPERGLYCEMIE

STRESS OXYDATIF
&
MODIFICATIONS BIOCHIMIQUES



Occlusion capillaire
Et
néovascularisation

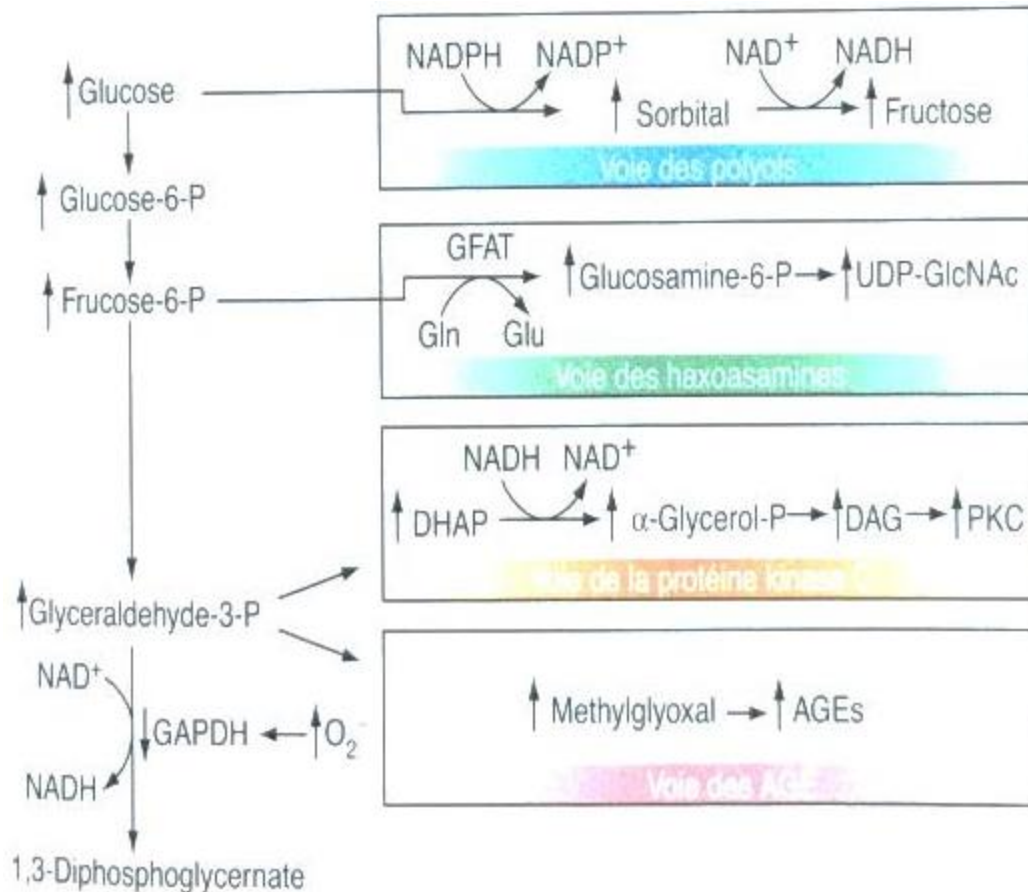
Rupture de la BHR
Et
Œdème maculaire

Atteinte neuronale
Et
gliale

HYPERGLYCEMIE

STRESS OXYDATIF & MODIFICATIONS BIOCHIMIQUES

- anomalies biochimiques
- lésions histologiques



Voie des polyols

- ↑ sorbitol et fructose intracellulaire
- altération pompe Na/K ATPase
- Déséquilibre osmotique des cellules

- #### Voie des hexoamines
- synthèse de uridine diphosphate N-acétylglucosamine
 - ↓ production des péricytes

Activation de la protéine kinase C PKC

- ↑ endothéline
- ↑ épaissement mb basales
- modification perméabilité vasculaire

Voie des Advanced Glycosylation End products AGE

- Accumulation de protéines glyquées
- ↑ épaissement et rigidification des mb basales
- Réaction inflammatoire chronique

Physiopathologie

Diabète:

↑ [glc] sang

→ anomalies biochimiques

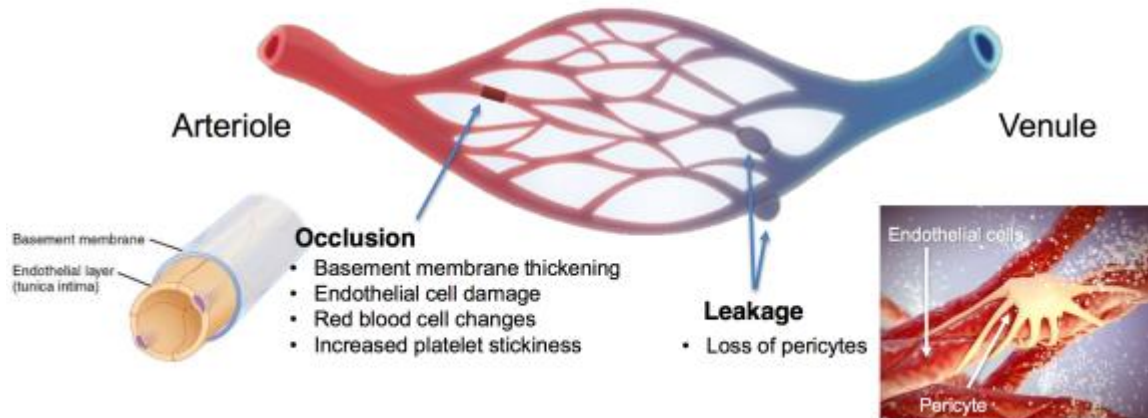
→ lésions histologiques



- réaction inflammatoire chronique locale
- dilatation capillaires par pseudo-hypoxie

- micro anévrysmes
- occlusions et dilatations capillaires
- extravasation plasmatique

- Diabetic retinopathy is a microangiopathy, affecting the retinal pre-capillary arterioles, capillaries and venules.
- DR is characterised by:
 - Microvascular occlusion/capillary non-perfusion
 - Leakage



Physiopathologie

Diabète:

↑ [glc] sang

→ anomalies biochimiques

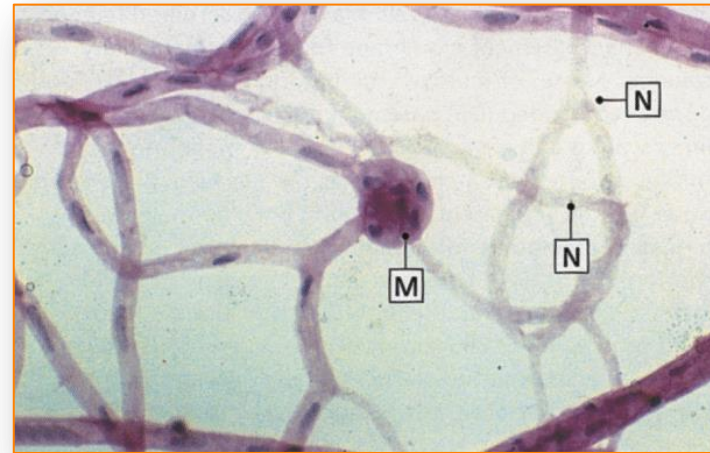
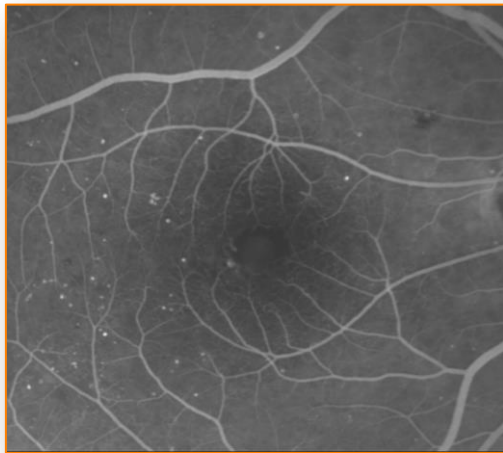
→ lésions histologiques



- réaction inflammatoire chronique locale
- dilatation capillaires par pseudo-hypoxie



- micro anévrysmes
- occlusions et dilatations capillaires
- extravasation plasmatique



Physiopathologie

HYPERGLYCEMIE

STRESS OXYDATIF
&
MODIFICATIONS BIOCHIMIQUES

Agents Proinflammatoires
TNF, IL-10, endothéline-I

Autres facteurs de
croissance

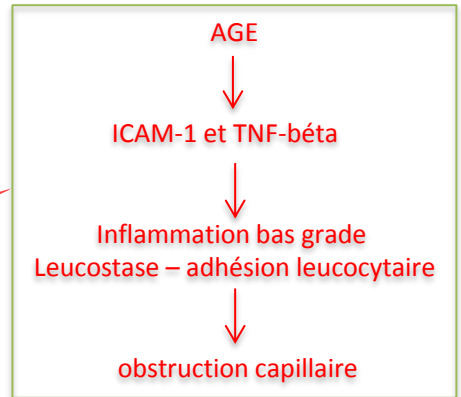
Dysfonction endothéliale

INFLAMMATION
MICROANGIOPATHIES

VEGF

Modification flux sanguin
rétinien

Activation système
rénine-angiotensine



Occlusion capillaire
Et
néovascularisation

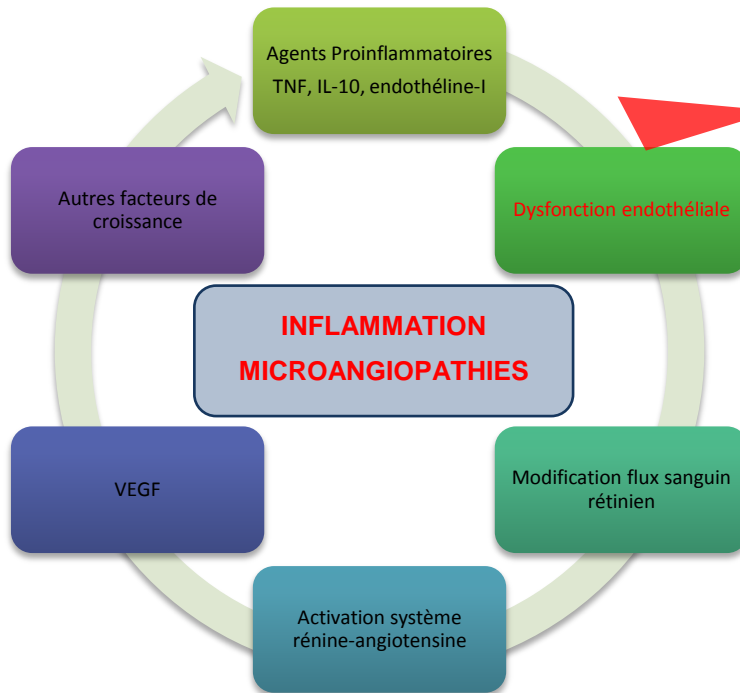
Rupture de la BHR
Et
Œdème maculaire

Atteinte neuronale
Et
gliale

Physiopathologie

HYPERGLYCEMIE

STRESS OXYDATIF & MODIFICATIONS BIOCHIMIQUES



Lésions histologiques

- Apoptose cellulaire
- Réactivité gliale
- Leucostase
- Épaississement mb basale capillaires
- Perte des jonctions serrées

Occlusion capillaire
Et
néovascularisation

Rupture de la BHR
Et
Œdème maculaire

Atteinte neuronale
Et
gliale

Physiopathologie

HYPERGLYCEMIE

STRESS OXYDATIF
&
MODIFICATIONS BIOCHIMIQUES

Agents Proinflammatoires
TNF, IL-10, endothéline-I

Autres facteurs de
croissance

Dysfonction endothéliale

**INFLAMMATION
MICROANGIOPATHIES**

VEGF

Modification flux sanguin
rétinien

Vasodilatation des capillaires
Occlusions capillaires

Activation système
rénine-angiotensine

Occlusion capillaire
Et
néovascularisation

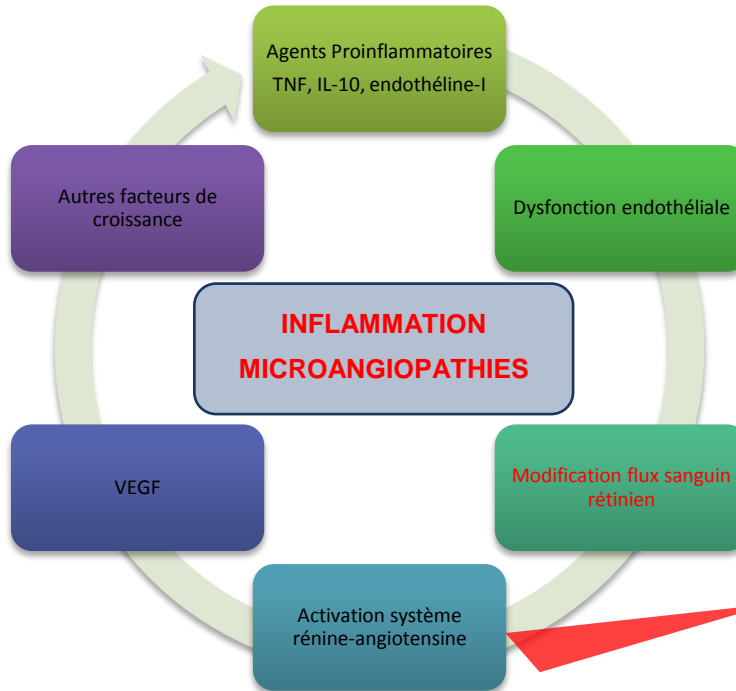
Rupture de la BHR
Et
Œdème maculaire

Atteinte neuronale
Et
gliale

Physiopathologie

HYPERGLYCEMIE

STRESS OXYDATIF & MODIFICATIONS BIOCHIMIQUES



Rc angiotensine I et II surexprimés
ds diabète
Angiotensine II potentialise
L'activité angiogénique du VEGF

Occlusion capillaire
Et
néovascularisation

Rupture de la BHR
Et
Œdème maculaire

Atteinte neuronale
Et
gliale

Physiopathologie

HYPERGLYCEMIE

STRESS OXYDATIF & MODIFICATIONS BIOCHIMIQUES

Agents Proinflammatoires
TNF, IL-10, endothéline-I

Autres facteurs de
croissance

Dysfonction endothéliale

INFLAMMATION MICROANGIOPATHIES

VEGF

Modification flux sanguin
rétinien

Activation système
rénine-angiotensine

VEGF intravitréen fabriqué
à partir des veinules juxta-ischémiques
et/ou cellules ganglionnaires
Présent très précocément

- Hyperperméabilité vasculaire
- Adhésion leucocytes à endothélium
- néovascularisation

Occlusion capillaire
Et
néovascularisation

Rupture de la BHR
Et
Œdème maculaire

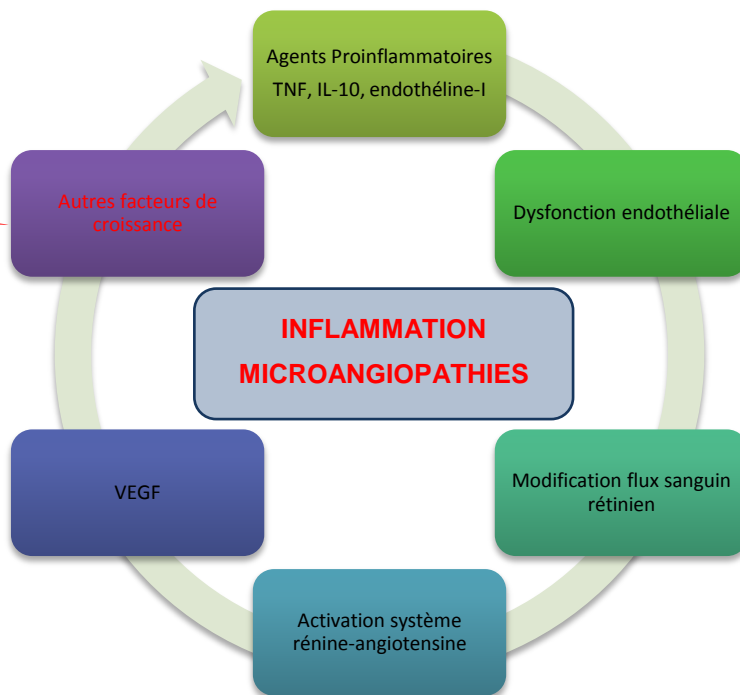
Atteinte neuronale
Et
gliale

Physiopathologie

HYPERGLYCEMIE

STRESS OXYDATIF & MODIFICATIONS BIOCHIMIQUES

- FGF fibroblast growth factor
- IGF 1 insulin –like growth factor
- PDGF platelet derived growth factor
- érythropoïétine



Occlusion capillaire
Et
néovascularisation

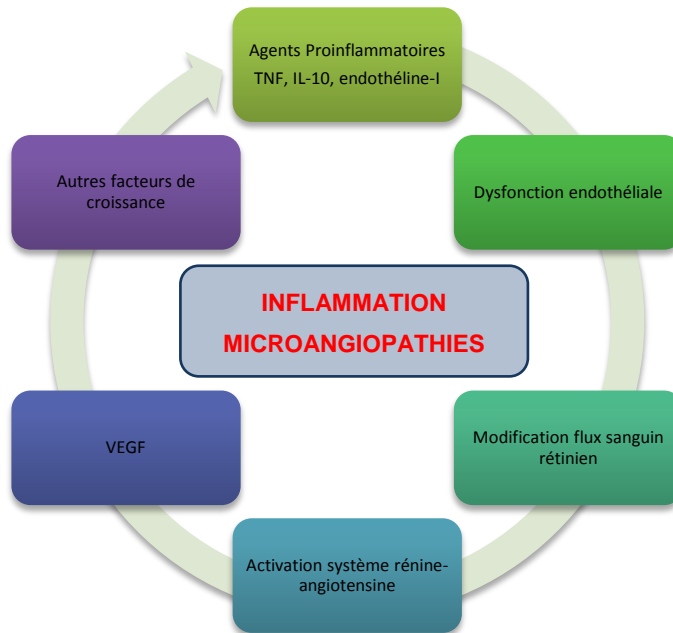
Rupture de la BHR
Et
Œdème maculaire

Atteinte neuronale
Et
gliale

De la Physiopathologie à la Clinique

HYPERGLYCEMIE

STRESS OXYDATIF
&
MODIFICATIONS BIOCHIMIQUES



néovascularisation

Rupture de la BHR

Atteinte neuronale

RETINOPATHIE DIABETIQUE
PROLIFERANTE

MACULOPATHIE DIABETIQUE
OEDEMATEUSE

NEURODEGENERESCENCE

De la Physiopathologie à la Clinique

HYPERGLYCEMIE

STRESS OXYDATIF
&
MODIFICATIONS BIOCHIMIQUES

néovascularisation

Rupture de la BHR

Atteinte neuronale

VEGF

FGF fibroblast growth factor
IGF 1 insulin -like growth factor
PDGF platelet derived growth factor
érythropoïétine

Activation système rénine-angiotensine

RETINOPATHIE DIABETIQUE
PROLIFERANTE

MACULOPATHIE DIABETIQUE
OEDEMATEUSE

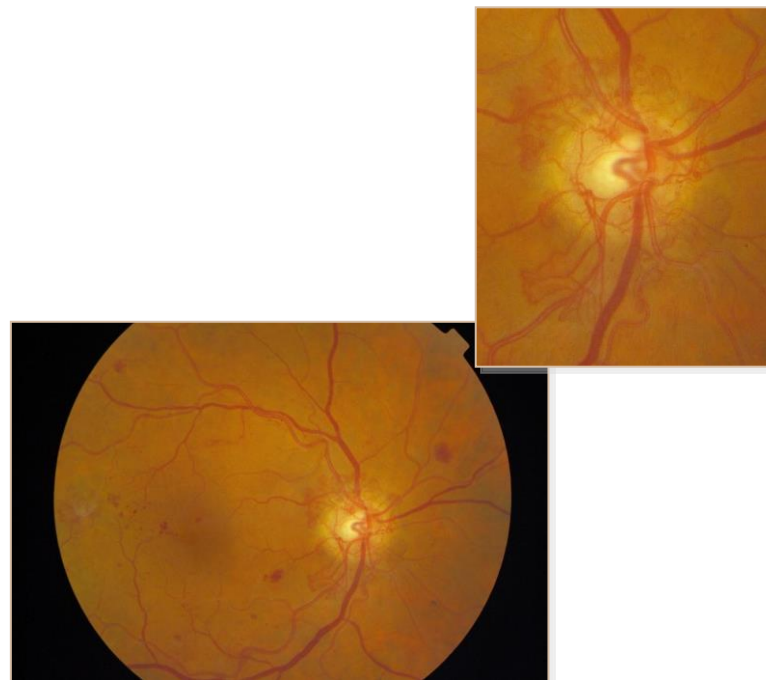
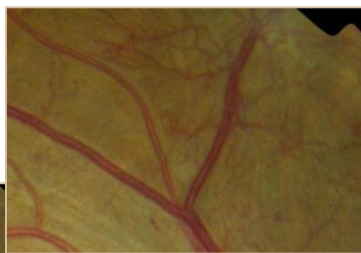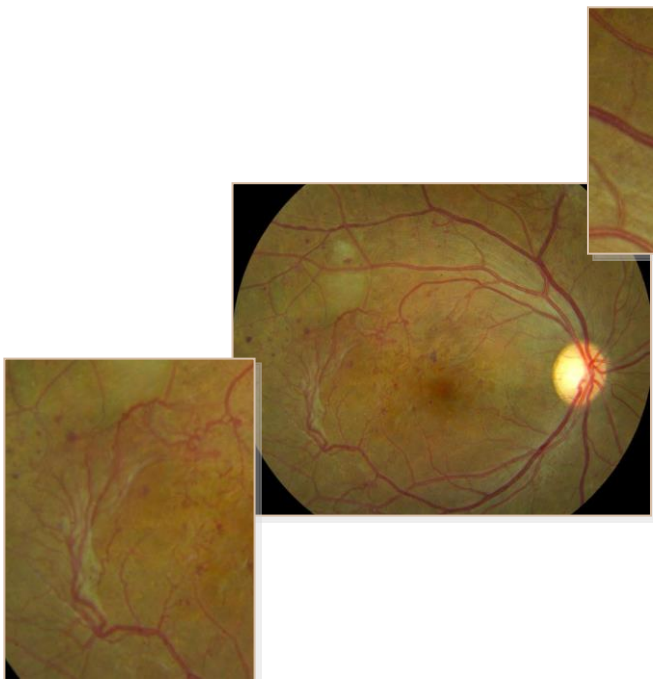NEURODEGENERESCENCE

De la Physiopathologie à la Clinique

néovascularisation

Rupture de la BHR

Atteinte neuronale



RETINOPATHIE DIABETIQUE
PROLIFERANTE

MACULOPATHIE DIABETIQUE
OEDEMATEUSE

NEURODEGENERESCENCE

De la Physiopathologie à la Clinique

HYPERGLYCEMIE

STRESS OXYDATIF
&
MODIFICATIONS BIOCHIMIQUES

néovascularisation

Rupture de la BHR

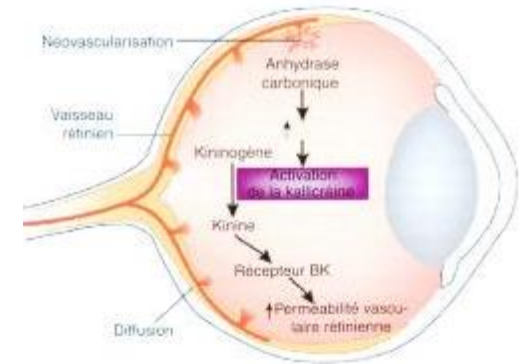
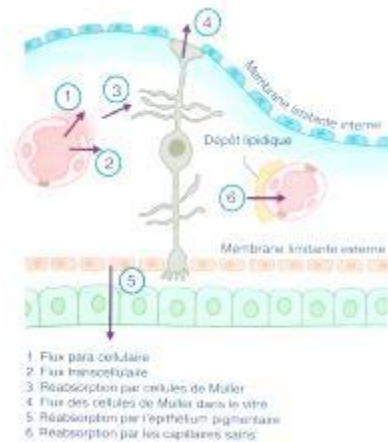
Atteinte neuronale

VEGF

Inflammation

Dysfonction endothéliale

Voie de la bradykinine

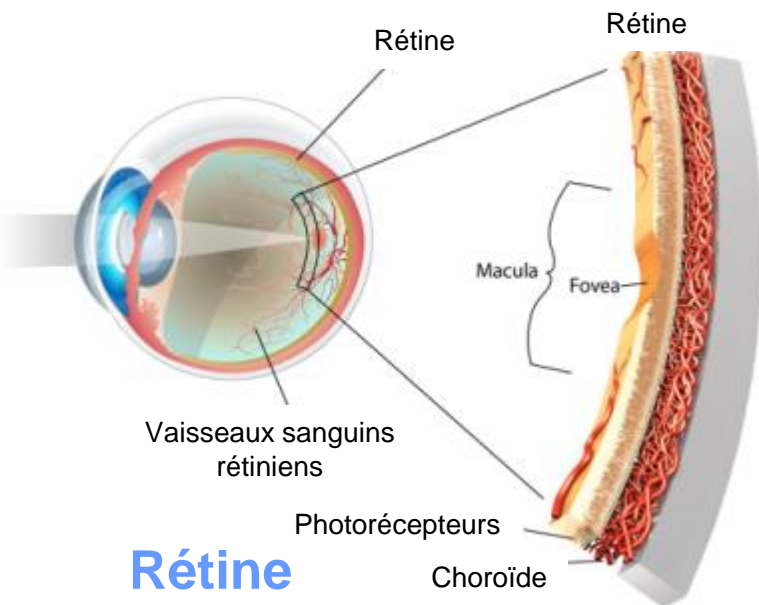


RETINOPATHIE DIABETIQUE
PROLIFERANTE

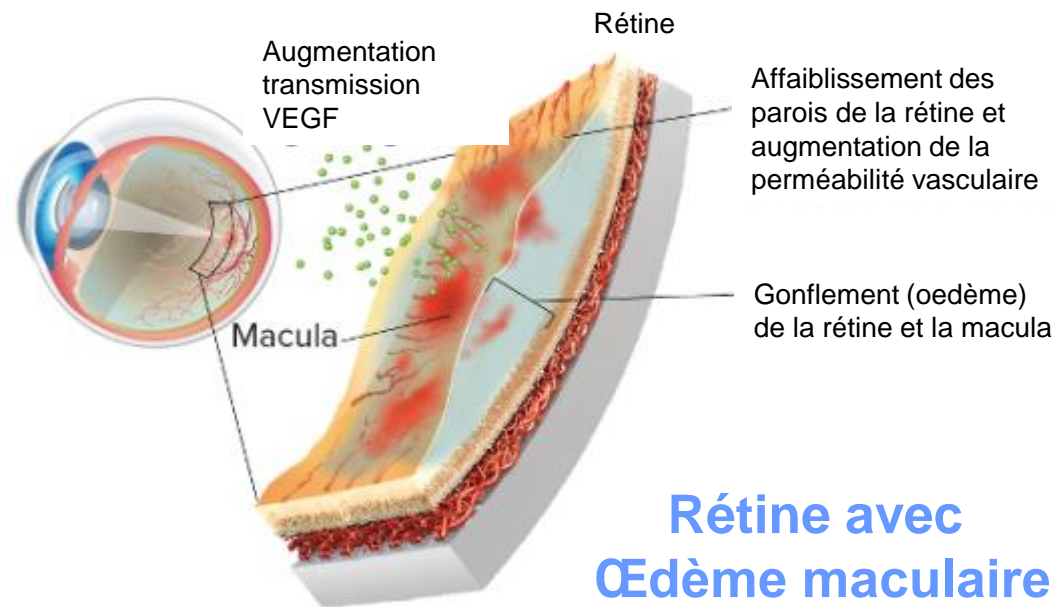
MACULOPATHIE DIABETIQUE
OEDEMATEUSE

NEURODEGENERESCENCE

Développement de l'Œdème Maculaire Diabétique



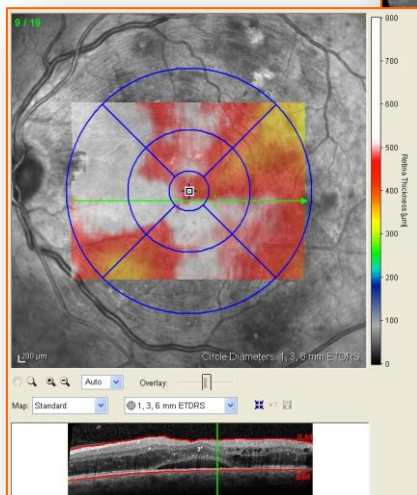
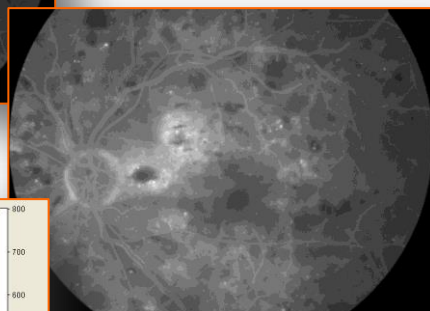
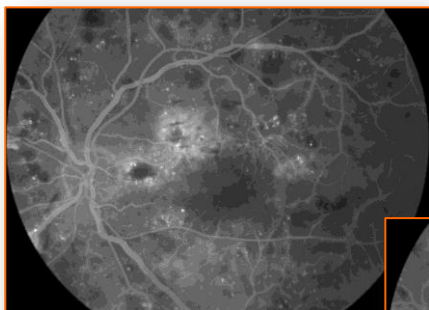
Rétine normale



Rétine avec Œdème maculaire

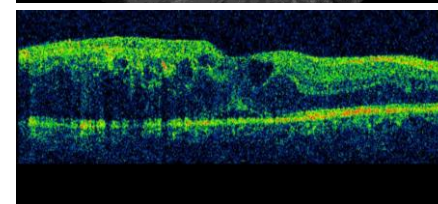
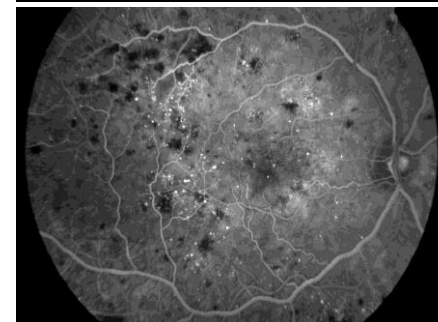
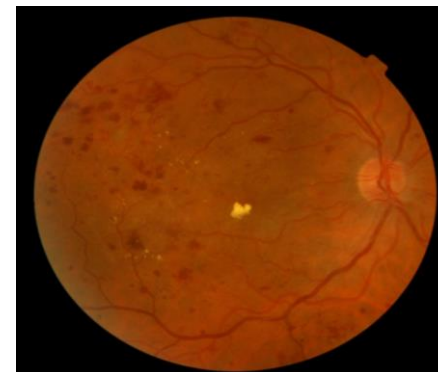De la Physiopathologie à la Clinique

néovascularisation



RETINOPATHIE DIABETIQUE
PROLIFERANTE

Rupture de la BHR



MACULOPATHIE DIABETIQUE
OEDEMATEUSE

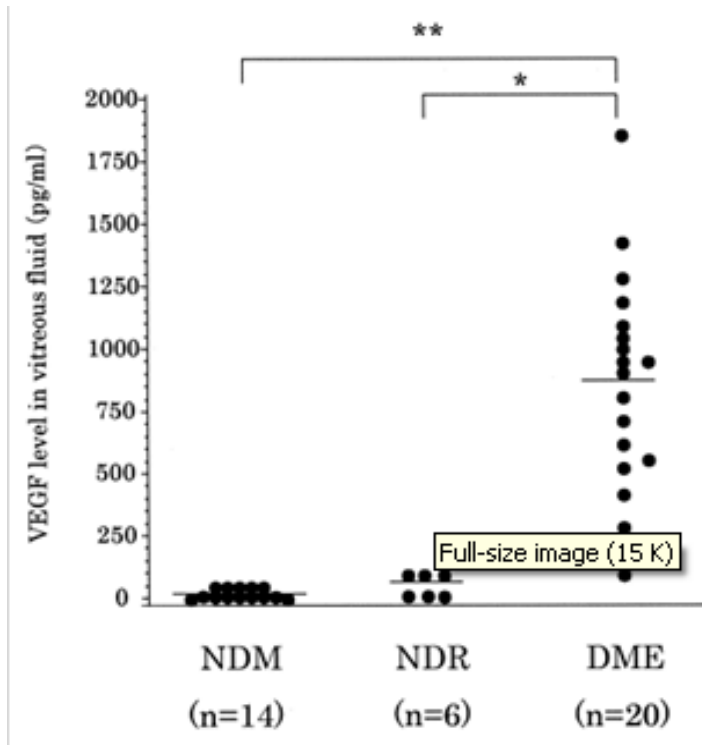
Atteinte neuronale

NEURODEGENERESCENCE

Rôle du VEGF dans la RD et l'OMD

Surexpression du VEGF dans le corps vitré des patients souffrant d'OMD ou de rétinopathie diabétique

Concentrations du vascular endothelial growth factor (VEGF) dans le corps vitré des patients non diabétiques (NDM), des diabétiques sans rétinopathie (NDR), et des patients souffrant d'œdème maculaire (OMD) (* $P < .0001$ et ** $P < .0001$).



HYPERGLYCEMIE

STRESS OXYDATIF & MODIFICATIONS BIOCHIMIQUES

néovascularisation

Rupture de la BHR

Atteinte neuronale

INFLAMMATION

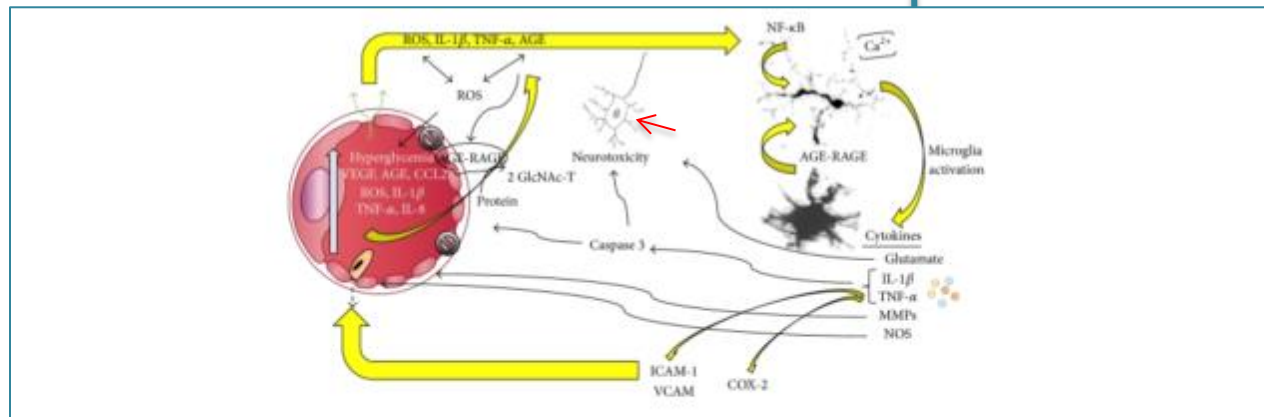
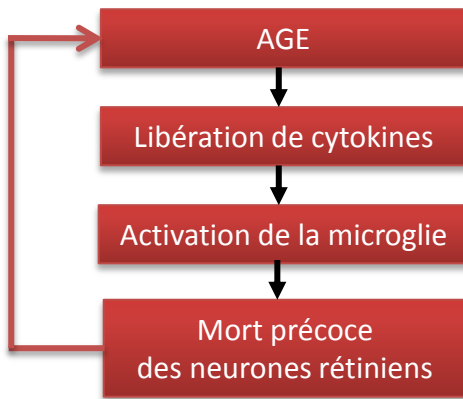


Figure 1: Inflammation during diabetic retinopathy. Increased plasma levels of blood glucose, vascular endothelial growth factor (VEGF), advanced glycation end-products (AGE), reactive oxygen species (ROS), chemokine (C-C motif) ligand 2 (CCL2), interleukins 1 beta and 8 (IL-1 β and IL-8), and tumor necrosis factor alpha (TNF- α) profuse through leaky capillary endothelial cell junctions by the actions of VEGF. IL-1 β , AGE, ROS, and TNF- α activate microglia to produce glutamate, matrix metalloproteinases (MMPs), nitric oxide synthases (NOS), IL-1 β , and TNF- α . IL-1 β and TNF- α drive the production of caspase 3, which along with glutamate is neurotoxic to retinal ganglion cells. Caspases also damage capillary endothelial cells and pericytes. TNF- α leads to production of ICAM-1 and VCAM that help recruit macrophages through the capillary walls sustaining a chronic inflammatory response. COX-2 is also a product stimulated by IL-1 β and TNF- α .

The Role of Microglia in Diabetic Retinopathy
 Jeffery G. Grigsby & *AlJournal of Ophthalmology*
 Volume 2014 (2014), Article ID 705783

RETINOPATHIE DIABETIQUE
PROLIFERANTE

MACULOPATHIE DIABETIQUE
OEDEMATEUSE

NEURODEGENERESCENCE

De la Physiopathologie à la Clinique

HYPERGLYCEMIE

STRESS OXYDATIF & MODIFICATIONS BIOCHIMIQUES

!!! Variations génétiques dans les réponse de la microglie !!!

Variations individuelles

néovascularisation

Rupture de la BHR

Atteinte neuronale

INFLAMMATION

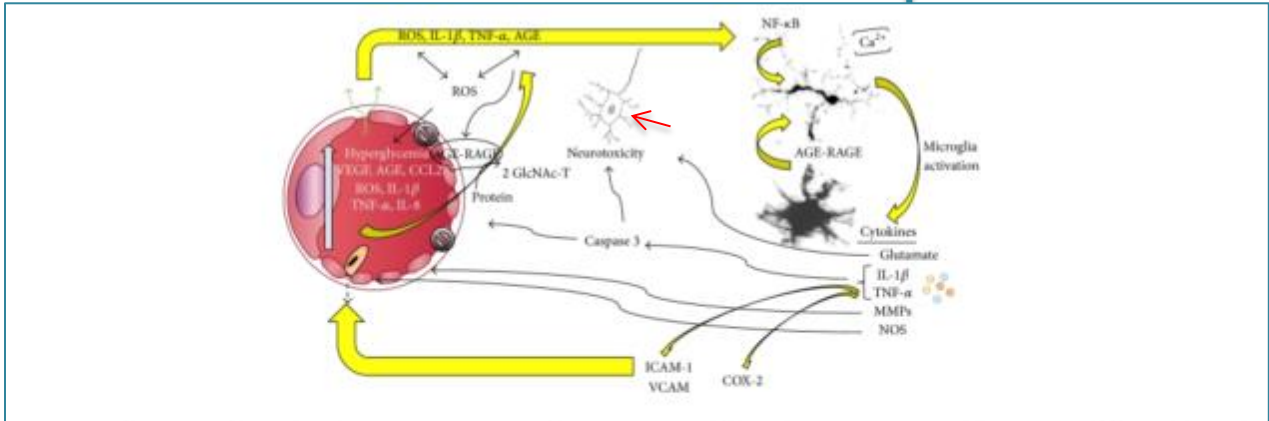
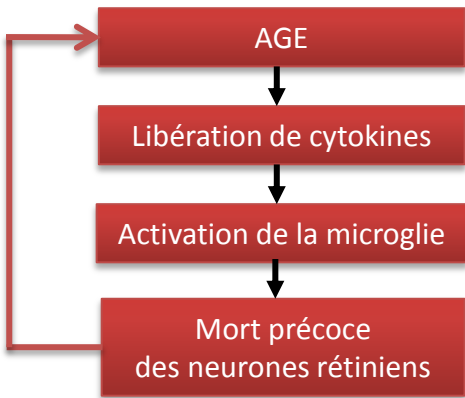


Figure 1: Inflammation during diabetic retinopathy. Increased plasma levels of blood glucose, vascular endothelial growth factor (VEGF), advanced glycation end-products (AGE), reactive oxygen species (ROS), chemokine (C-C motif) ligand 2 (CCL2), interleukins 1 beta and 8 (IL-1β and IL-8), and tumor necrosis factor alpha (TNF-α) profuse through leaky capillary endothelial cell junctions by the actions of VEGF. IL-1β, AGE, ROS, and TNF-α activate microglia to produce glutamate, matrix metalloproteinases (MMPs), nitric oxide synthases (NOS), IL-1β, and TNF-α. IL-1β and TNF-α drive the production of caspase 3, which along with glutamate is neurotoxic to retinal ganglion cells. Caspases also damage capillary endothelial cells and pericytes. TNF-α leads to production of ICAM-1 and VCAM that help recruit macrophages through the capillary walls sustaining a chronic inflammatory response. COX-2 is also a product stimulated by IL-1β and TNF-α.

RETINOPATHIE DIABETIQUE PROLIFERANTE

MACULOPATHIE DIABETIQUE OEDEMATEUSE

NEURODEGENERESCENCE

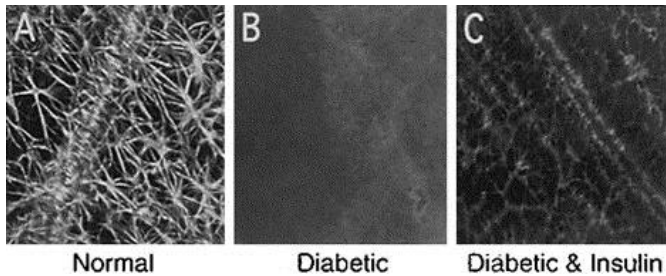
The Role of Microglia in Diabetic Retinopathy
 Jeffery G. Grigsby & AlJournal of Ophthalmology
 Volume 2014 (2014), Article ID 705783

De la Physiopathologie à la Clinique

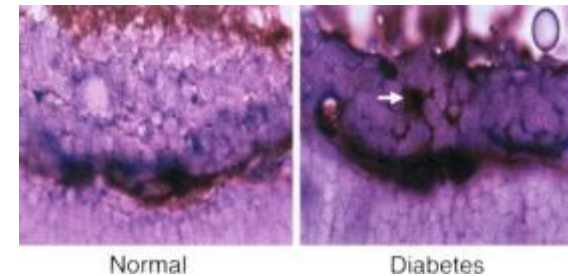
néovascularisation

Rupture de la BHR

Atteinte neuronale



Astrocyte are altered in diabetes. *A*: Normal rat retina with prominent astrocyte processes stained for glial fibrillary acidic protein (GFAP). *B*: Rat with 4 months of experimental diabetes shows reduced GFAP. *C*: 48 hours of systemic insulin treatment improves astrocyte GFAP expression. Original magnification 200×. (Reprinted with permission of Association for Research in Vision and Ophthalmology from Barber et al. [11](#))



Microglial cell activation in diabetes. Normal retina section (*left*) labeled for OX-42 marker for microglia. Note in right figure increased brown staining and finger-like projections in ganglion cell layer of rat with 4 weeks of diabetes (original magnification 600×). (Figure courtesy of Steven Levison, PhD.)

Diabetic Retinopathy ***: *More Than Meets the Eye*
[Thomas W Gardner](#), MD, MS ^{1,2}, [David A Antonetti](#), PhD ^{1,2}, [Alistair J Barber](#), PhD ¹, [Kathryn F LaNoue](#), PhD ², [Steven W Levison](#), PhD ³, The Penn State Retina Research Group
[Survey of Ophthalmology Volume 47, Supplement 2, December 2002, Pages S253–S262](#)

RETINOPATHIE DIABETIQUE
PROLIFERANTE

MACULOPATHIE DIABETIQUE
OEDEMATEUSE

NEURODEGENERESCENCE

De la Physiopathologie à la Clinique

HYPERGLYCEMIE

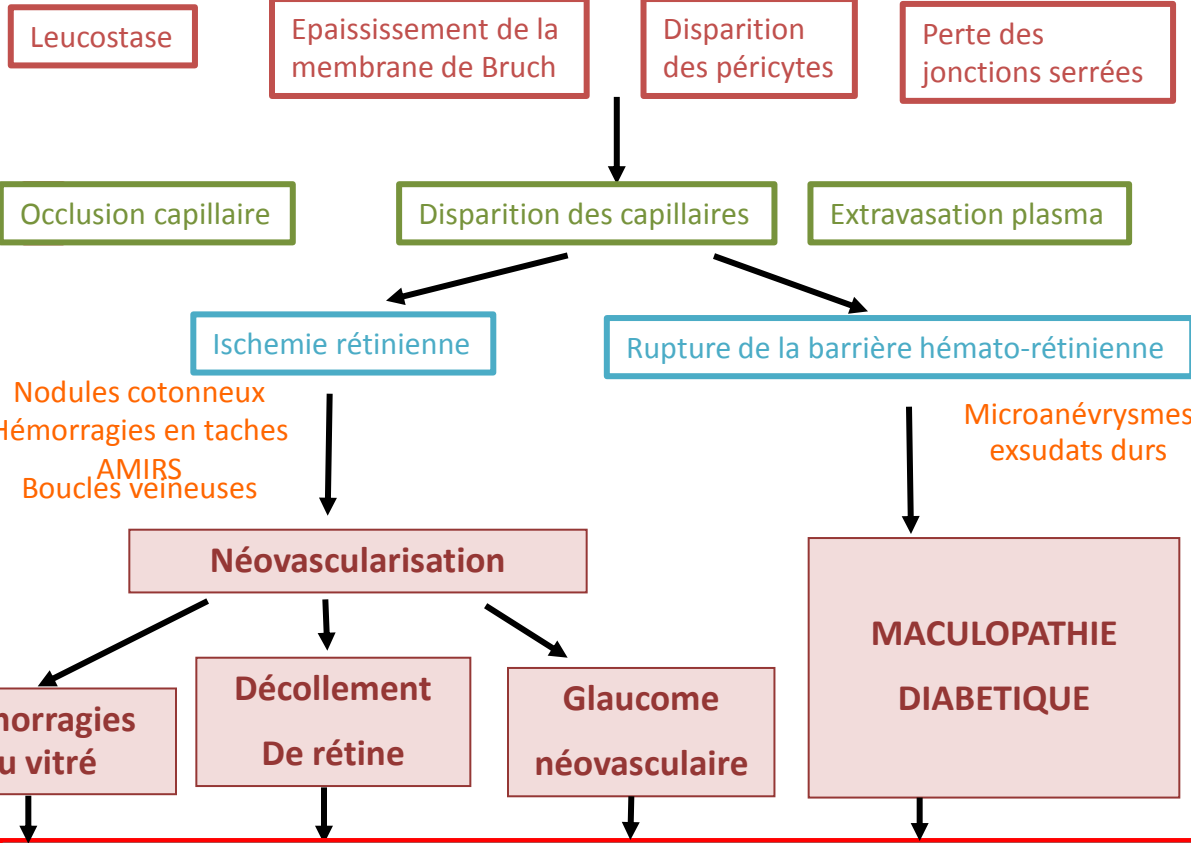
Changements biochimiques
(cytokinase et
Facteurs vasoactifs comme le VEGF)

Changements cellulaires

Changements
Microvasculaires

Pathologie rétinienne

CLINIQUE et
SEQUELLES



Perte de vision

10. Ferris et al. *N Engl J Med.* 1999;341:667.
 11. Fong et al. *Diabetes Care.* 2004;27:S84.
 12. Frank. *N Engl J Med.* 2004;350:48.

De la Physiopathologie à la Clinique

HYPERGLYCEMIE

Changements biochimiques
(cytokinase et
Facteurs vasoactifs comme le VEGF)

Changements cellulaires

Changements
Microvasculaires

Pathologie rétinienne

CLINIQUE et
SEQUELLES

Leucostase

Epaississement de la
membrane de Bruch

Disparition
des péricytes

Perte des
jonctions serrées

Occlusion capillaire

Disparition des capillaires

Extravasation plasma

Ischemie rétinienne

Rupture de la barrière hémato-rétinienne

Nodules cotonneux
AMIRS
Boucles veineuses

Microanevrysmes
Hémorragies en taches
exsudats durs

Néovascularisation

**MACULOPATHIE
DIABETIQUE**

Hémorragies
du vitré

Décollement
De rétine

Glaucome
néovasculaire

Perte de vision

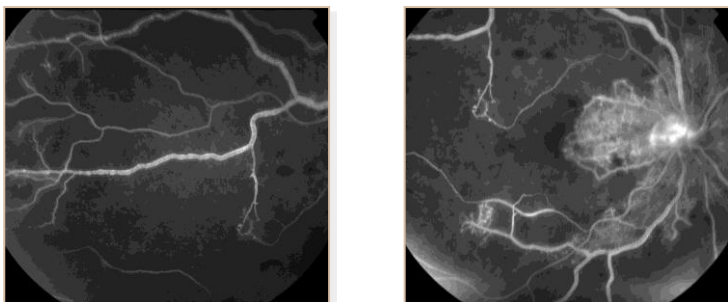
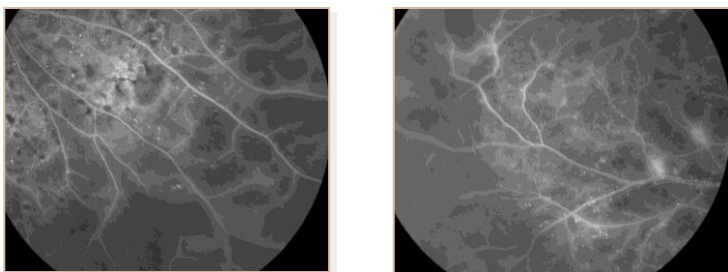
10. Ferris et al. *N Engl J Med.* 1999;341:667.

11. Fong et al. *Diabetes Care.* 2004;27:S84.

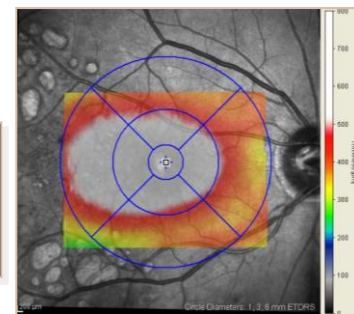
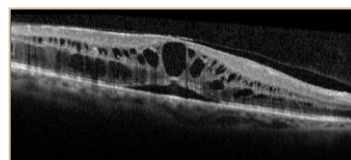
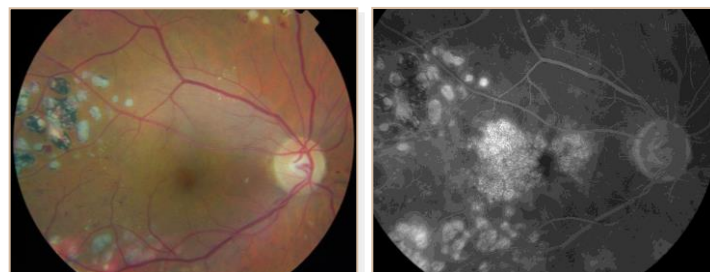
12. Frank. *N Engl J Med.* 2004;350:48.

Aspects Cliniques

Ischemie rétinienne



Rupture de la barrière hémato-rétinienne



Perte de vision

De la Physiopathologie à la Clinique

HYPERGLYCEMIE

Changements biochimiques
(cytokinase et
Facteurs vasoactifs comme le VEGF)

Changements cellulaires

Changements
Microvasculaires

Pathologie rétinienne

CLINIQUE et
SEQUELLES

Leucostase

Epaississement de la
membrane de Bruch

Disparition
des péricytes

Perte des
jonctions serrées

Occlusion capillaire

Disparition des capillaires

Extravasation plasma

Ischémie rétinienne

Rupture de la barrière hémato-rétinienne

Nodules cotonneux
AMIRS
Boucles veineuses

Microanévrismes
Hémorragies en taches
exsudats durs

Néovascularisation

**MACULOPATHIE
DIABETIQUE**

Hémorragies
du vitré

Décollement
De rétine

Glaucome
néovasculaire

Perte de vision

10. Ferris et al. N Engl J Med. 1999;341:667.

11. Fong et al. Diabetes Care. 2004;27:S84.

12. Frank. N Engl J Med. 2004;350:48.

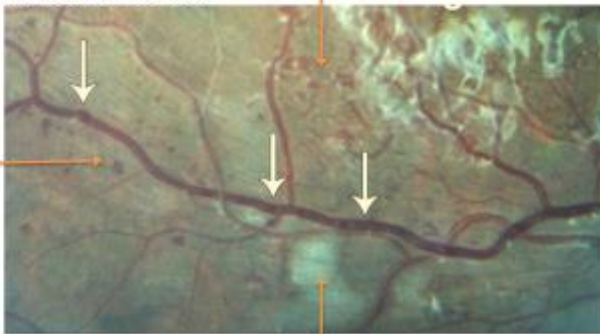
Aspects Cliniques

Nodules cotonneux
AMIRS
Boucles veineuses

Vascular changes: "looping" and "sausage-like" segmentation of venules, narrowing and obliteration of arterioles

Arteriovenous shunts

Dark blot haemorrhages representing retinal infarcts

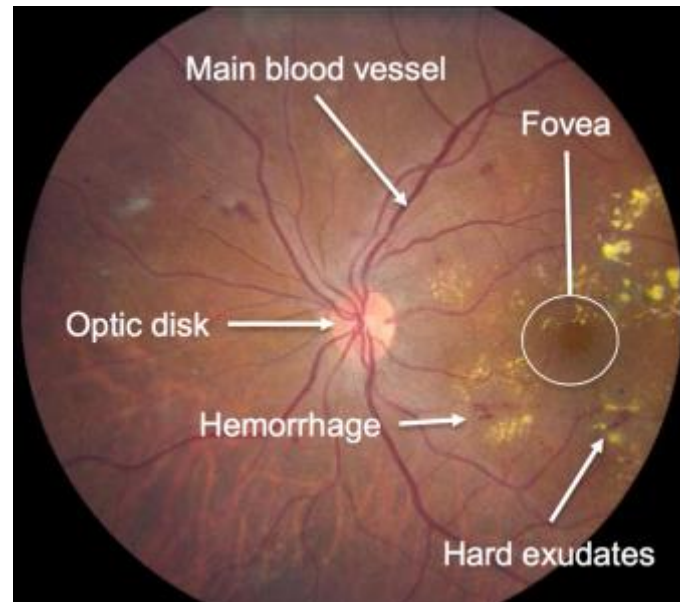


Cotton-wool spots caused by capillary occlusion and ischemic damage of retinal nerve fibres, they have white and opaque appearance



Microanévrismes
Hémorragies en taches
exsudats durs

Pathologie rétinienne



Perte de vision

De la Physiopathologie à la Clinique

HYPERGLYCEMIE

Changements biochimiques
(cytokinase et
Facteurs vasoactifs comme le VEGF)

Changements cellulaires

Changements
Microvasculaires

Pathologie rétinienne

CLINIQUE et
SEQUELLES

Leucostase

Epaississement de la
membrane de Bruch

Disparition
des péricytes

Perte des
jonctions serrées

Occlusion capillaire

Disparition des capillaires

Extravasation plasma

Ischemie rétinienne

Rupture de la barrière hémato-rétinienne

Nodules cotonneux
AMIRS
Boucles veineuses

Microanévrismes
Hémorragies en taches
exsudats durs

Néovascularisation

**MACULOPATHIE
DIABETIQUE**

Hémorragies
du vitré

Décollement
De rétine

Glaucome
néovasculaire

Perte de vision

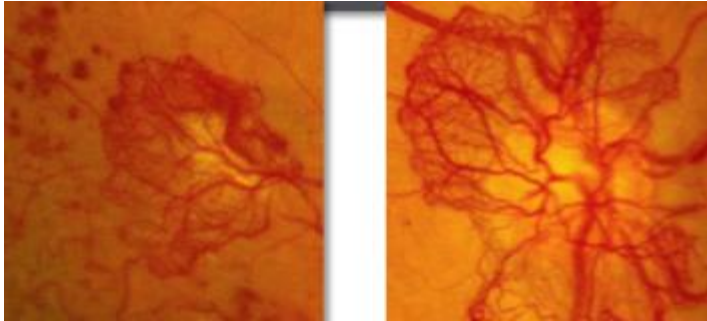
10. Ferris et al. N Engl J Med. 1999;341:667.

11. Fong et al. Diabetes Care. 2004;27:S84.

12. Frank. N Engl J Med. 2004;350:48.

Aspects Cliniques

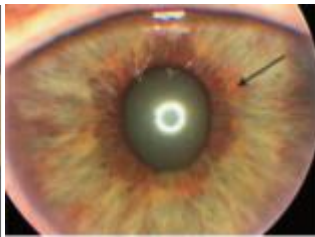
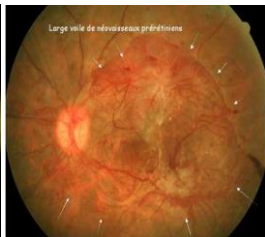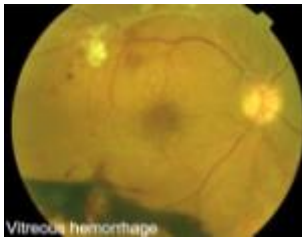
Néovascularisation



Hémorragies
du vitré


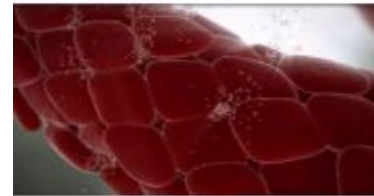
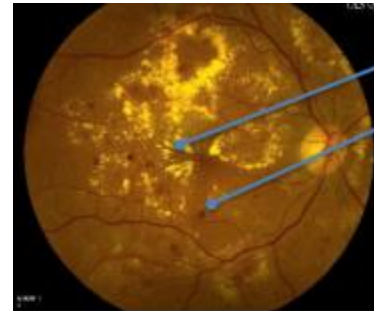
Décollement
De rétine

Glaucome
néovasculaire



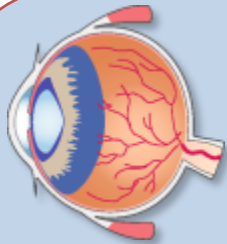MACULOPATHIE DIABETIQUE

CLINIQUE et
SEQUELLES



Perte de vision

Classification de la rétinopathie diabétique (RD)



Rétinopathie Diabétique

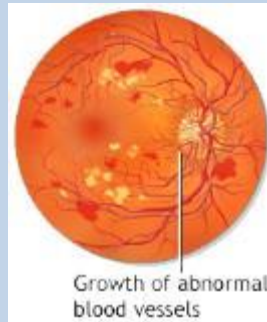RDNP

(Rétinopathie diabétique non-proliférative)



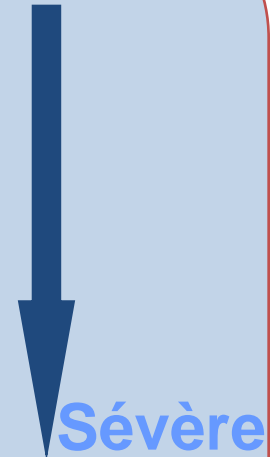
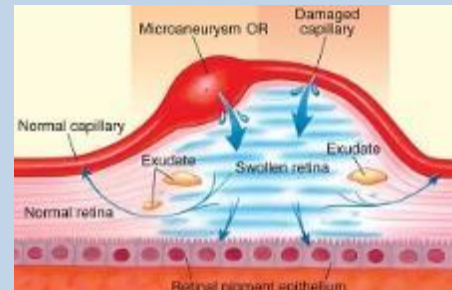
RDP

(Rétinopathie diabétique proliférative)



OMD

(Œdème maculaire diabétique)



L'OMD est une conséquence de la RD, et peut se produire à n'importe quel stade de la RD

Pistes thérapeutiques

HYPERGLYCEMIE

STRESS OXYDATIF
&
MODIFICATIONS BIOCHIMIQUES

Facteurs de risque

- HTA
- Hyperlipémie
- Obésité,

Agents Proinflammatoires
TNF, IL-10, endothéline-I

Autres facteurs de
croissance

Dysfonction endothéliale

INFLAMMATION
MICROANGIOPATHIE

VEGF

Activation système rénine-
angiotensine

Modification flux sanguin
rétinien

néovascularisation

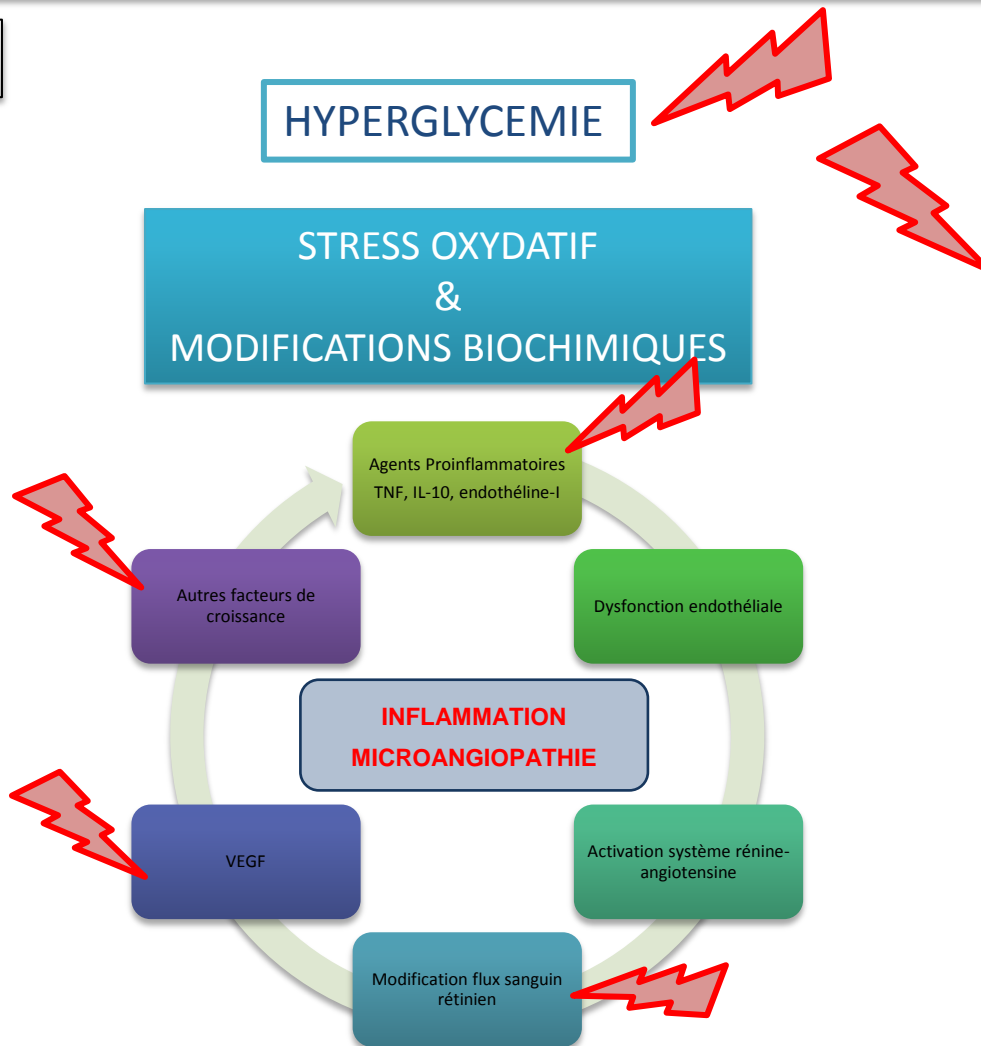
Rupture de la BHR

Atteinte neuronale

RETINOPATHIE DIABETIQUE
PROLIFERANTE

MACULOPATHIE DIABETIQUE
OEDEMATEUSE

NEURODEGENERESCENCE



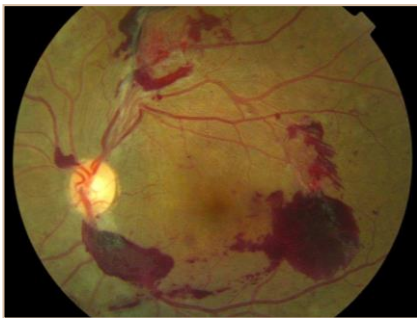
Take home message

HYPERGLYCEMIE

STRESS OXYDATIF
&
MODIFICATIONS BIOCHIMIQUES

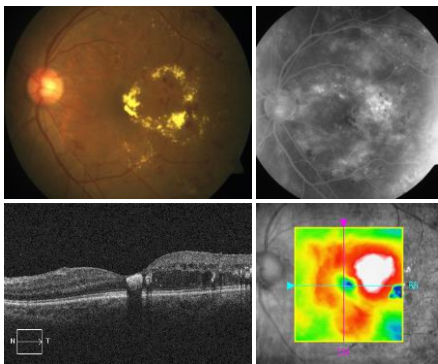
INFLAMMATION
MICROANGIOPATHIE

néovascularisation



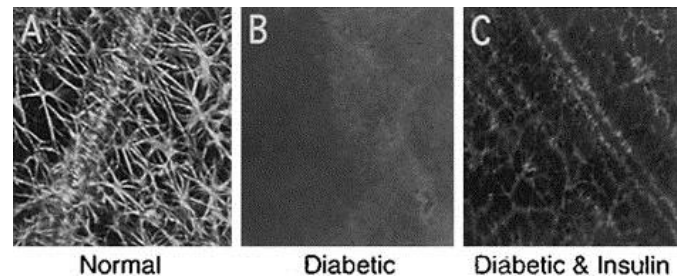
RETINOPATHIE DIABETIQUE
PROLIFERANTE

Rupture de la BHR



MACULOPATHIE DIABETIQUE
OEDEMATEUSE

Atteinte neuronale



NEURODEGENERESCENCE

Perte de vision

Take home message

HYPERGLYCEMIE

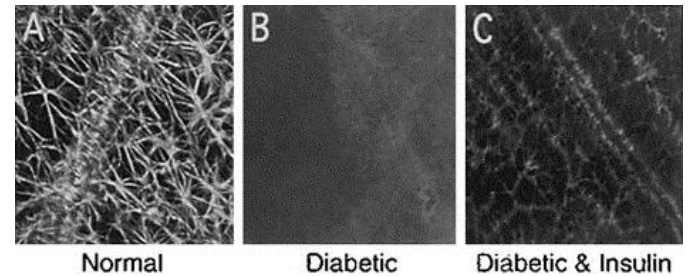
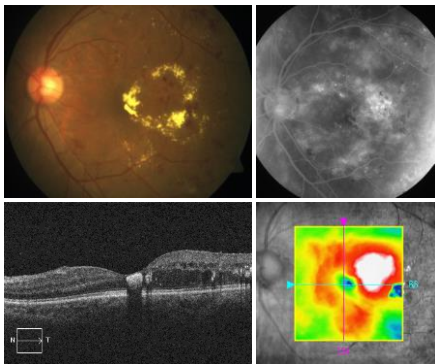
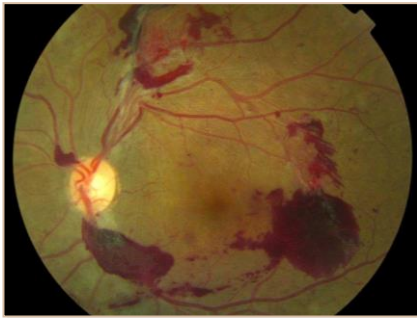
STRESS OXYDATIF
&
MODIFICATIONS BIOCHIMIQUES

INFLAMMATION
MICROANGIOPATHIE

néovascularisation

Rupture de la BHR

Atteinte neuronale



RETINOPATHIE DIABETIQUE
PROLIFERANTE

MACULOPATHIE DIABETIQUE
OEDEMATEUSE

NEURODEGENERESCENCE

Perte de vision

PHYSIOPATHOLOGIE DES COMPLICATIONS OPHTALMOLOGIQUES DU DIABETE



MERCI